

胃 Stomach (C16)

胃に原発する悪性腫瘍

局在コード(ICD-O-3) 「C16.」

形態コード(ICD-O-3) 表2参照

側性のない臓器

- 1) 癌腫 《胃》 ← 主要5部位に相当
 - 2) 神経内分泌腫瘍(カルチノイド) 《高分化型神経内分泌腫瘍》
 - 3) GIST 《消化管間質腫瘍 GIST》
 - 4) 2)、3)以外の間質性腫瘍 《軟部組織 胸部および腹部臓器》
 - 5) 悪性リンパ腫 《非ホジキンリンパ腫》
- 上記1)～5)以外は UICC TNM分類第8版では病期分類の「該当せず」

1. 概要

わが国における2019年の胃がんの年齢調整死亡率(昭和60年モデル人口で調整、人口10万対)は、男18.7、女7.0であり、男女とも近年はすべての年齢階級で減少している。悪性新生物死亡全体に占める割合は、男性で12.7%、女性で9.5%となっている。

全国がん登録2017年のデータを見ると、年齢調整罹患率(日本モデル人口で調整、人口10万対)は男性で69.4、女性で24.9である。年齢別に見ると50歳代後半から罹患率が高くなる傾向にある。男女とも85歳以上を除いて中高年で罹患率が減少している。

院内がん登録2016年全国集計を見ると、自施設初回治療開始例においてC16と登録されている件数は約9万4千件であり、噴門部、NOS(C16.0)が約8%、胃体部(C16.2)が約53%、胃前庭部(C16.3)が約32%、幽門(C16.4)が約2%、胃小彎、NOS(C16.5)が約1%、NOS(C16.9)が約3%、胃底部(C16.1)が約3%であった。

2. 解剖原発部位

胃は腹部消化管の最初の区域であり、食道胃接合部(esophagogastric junction, EGJ)から幽門(pylorus)までの部分を指す。

近位部(口に近い方:口側)は横隔膜直下にあつて噴門(cardia)と呼ばれ、以下、胃体部(gastric body)となり、幽門洞(antrum)へとつながる。遠位(肛側)端の幽門は輪状筋からなり、胃から十二指腸への食物の流れを調節している。

胃の内側曲部は小彎(lesser curvature)、外側曲部は大彎(greater curvature)と言われる(図1)。

また、内視鏡所見では、部位を指す用語として図2に示すものが用いられている。

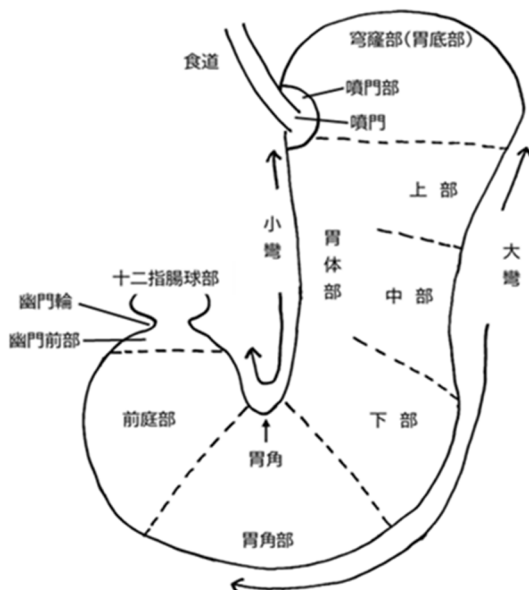
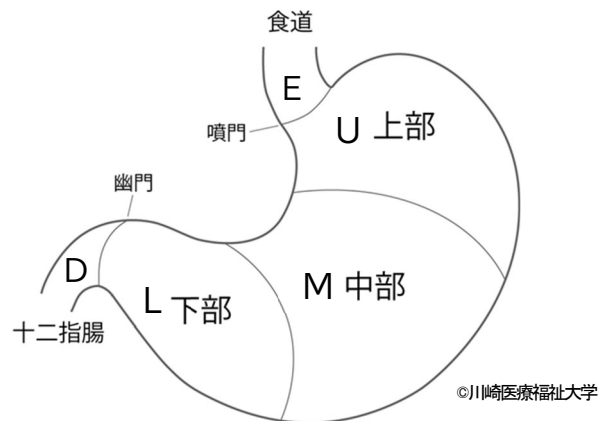


図2 内視鏡的な胃の部位表現

図1 胃の3領域区分と胃壁の断面区分

隣接臓器

胃の周囲には、頭側には横隔膜、尾側に横行結腸、前面には腹壁、体部の後面には後腹膜を隔てて膵体部、体部の大弯外側に脾臓、小弯の右側には肝臓下面が存在する(図3)。

後腹膜より背面に位置する腹部大動脈から出てくる腹腔動脈から分岐する 1) 左胃動脈、2) 脾動脈、3) 総肝動脈の枝が、胃を養う(支配動脈と呼ぶ)。

これらの血管の走行はリンパ行性転移を考える上で、きわめて重要で、一般に腹部臓器からのリンパの流れは、この支配動脈に沿ったリンパ節を通過しながらさかのぼり、腹部大動脈周囲リンパ節に至るからである。さらに大動脈周囲リンパ節からは頭側に流れ、縦隔を通る胸管を経て、左鎖骨上リンパ節に至り、左鎖骨下静脈から血管に流入する。

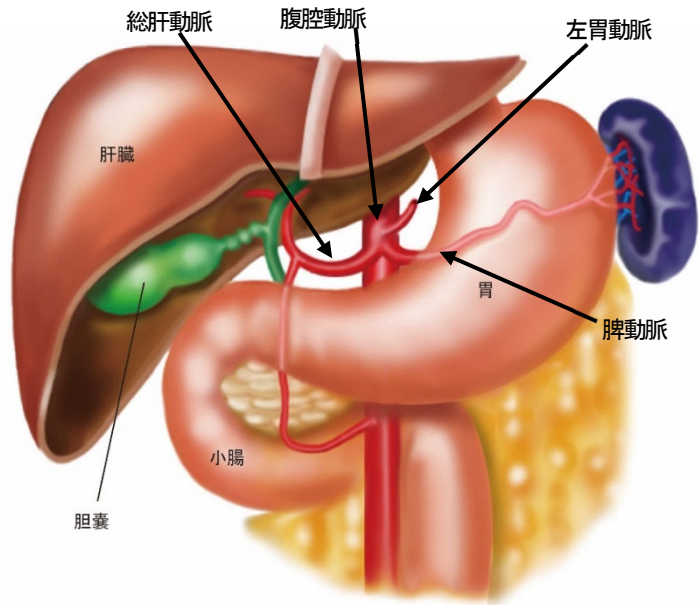


図3 胃の隣接臓器

組織学的構造

胃壁の組織学的構造は、

粘膜(mucosa; M)、粘膜下層(submucosa; SM)、固有筋層(muscularis propria; MP)、漿膜下層(subserosa; SS)、漿膜(serosa; S)の5層から成り立っている(図4)。

このうち、粘膜は粘膜上皮、粘膜固有層、粘膜筋板の3層に細分され、胃の癌腫は粘膜上皮から原発する。

粘膜固有層、粘膜下層、漿膜下層は、いわゆる間質に富み、血管やリンパ管が多く分布する。

また、漿膜は腹膜の一部で「臓側腹膜」とも呼ばれ、肝臓から続く小網の一部である胃肝間膜などが上方から連続し、下方は大網に連続している。

胃の癌腫(胃癌)では、粘膜上皮に原発した癌腫が漿膜方向に進展していくことから、わが国の胃癌取扱い規約ではこれを「壁深達度」として分類している。

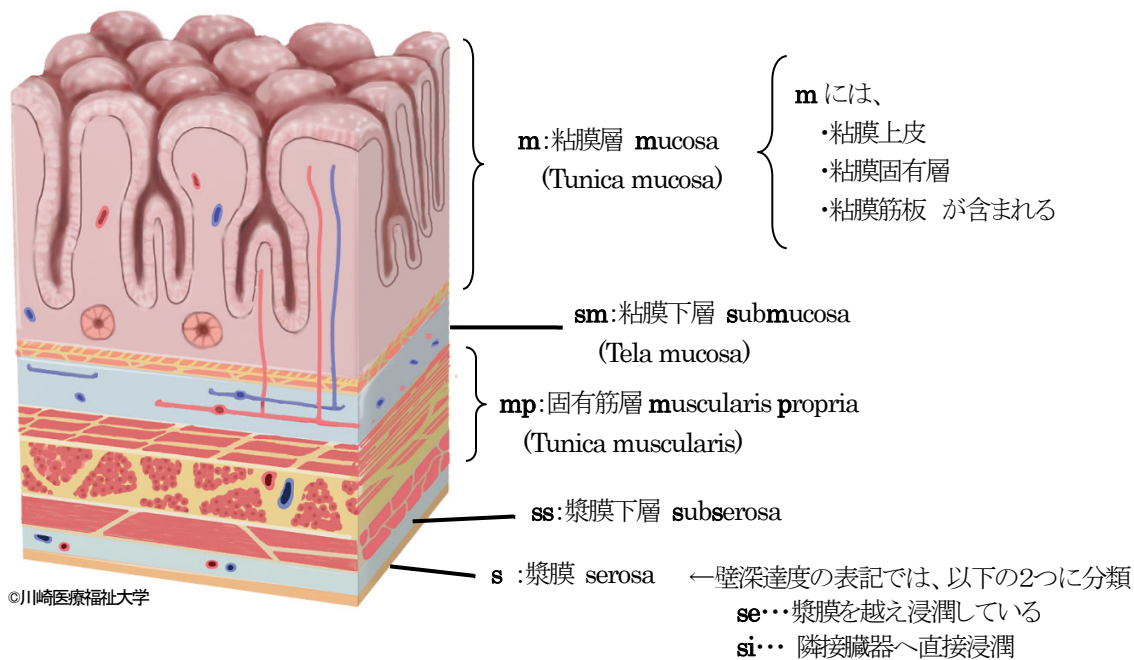


図4 胃壁の組織学的構造(断面)と壁深達度の表記

3. 亜部位と局在コード《胃》

ICD-O-3において、胃はC16.0(噴門, NOS)、C16.1(胃底部)、C16.2(胃体部)、C16.3(胃前庭部)、C16.4(幽門)に分類される。C16.5(胃小彎, NOS)、C16.6(胃大彎, NOS)は他の情報がない場合を除いては用いない。

取扱い規約(第15版)では、胃を3等分して、U(Upper Part: 上部)、M(Middle Part: 中部)、L(Lower Part: 下部)に区分(図1)するが、胃全摘術等で胃のほとんどが切除できないこうした分類は難しい。内視鏡的検査においては、穹窿部、胃体部、胃角部、前庭部に4分して(図2)記述されるため、穹窿部はC16.1、胃体部はC16.2、前庭部はC16.3にコードされる。胃角部については、C16.2、C16.3のいずれか決めにくいので、その都度主治医に確認するか、事前にどちらを採用するかを施設内で定めておくが良い。

C16.0(噴門)は、原発部位が「噴門部」や「食道胃接合部」のように明示され、胃が原発である旨の情報が得られた場合に採用することとなる。C16.4(幽門)は、「幽門」と明示されたときに用いることになっており、その頻度はきわめて低い。

なお、コードが定まった場合においても、「胃体上部小彎前壁寄り」などのように、より詳細な部位を原発部位テキスト【309】に記述することが望ましい。

表1. 取扱い規約の表記とICD-O-3局在コード 《胃》 側性のない臓器

	ICD-O 局在	取扱い規約 (第15版)	診療情報所見	備考
腫瘍占拠部位	C15._	E(食道)	食道(C15._)を参照	噴門から2cmの範囲の食道側に原発巣がある場合、C15.2(腹部食道)、C16.0(食道胃接合部)のいずれにコードするかは、主治医の意見に従うこと。
	C16.0	U, NOS	噴門、NOS (胃噴門、噴門部) 噴門食道接合部 (食道胃接合部)	噴門部癌、噴門食道接合部癌などの記載がある場合、あるいは噴門から2cmの範囲の胃側に原発巣がある場合には、C16.0にコードする。
	C16.1		胃底部 (胃底) 穹窿部	噴門や食道噴門接合部等の記載がない場合は、C16.1(胃底部)にコードする
	C16.2	M, NOS	胃体部 (胃体)	
	C16.3	L, NOS	胃前庭部 幽門前庭	
	C16.4		幽門 (幽門管) 幽門前部	該当する取扱い規約部位なし
	C16.5	胃角 ※1	胃小彎、NOS	原発部位が胃角であることが明確な場合は、C16.5を割り当てる。
	C16.6		胃大彎、NOS	該当する取扱い規約部位なし
	C16.8		胃の境界部病巣 胃前壁、NOS 胃後壁、NOS	該当する取扱い規約部位なし
	C16.9	上記部位の記載がなく "胃"の記載のみのもの	胃、NOS(部位不明)	

※1 胃角と胃角部は同義ではない(図2参照)。胃角部は胃角より広範囲を指す。

「胃角部」という記載がある場合は、より詳細な部位(胃体部または胃前庭部どちらに当たるか)を確認する必要がある。

※ ICD-O 局在コードと取扱い規約の占拠部位は1対1で対応しない。取扱い規約で定めている部位のみが記載されている場合(U, M, Lのみ)は、対応表に基づきICD-O局在コードを割り当てる。なお、診療録・手術記録・病理報告書等でICD-O局在コードを特定できる場合は、その記載を尊重する。

※ 横隔膜より遠位(胃の側)の食道がんは、原則としてC15.2(腹部食道がん)を局在コードとする。

※ 食道胃接合部がんを、胃がん(C16.0)で分類するか、食道がん(C15.2)で分類するかは、主治医の判断によるものとする。

4. 形態コード(病理組織型)《胃》

胃に原発する腫瘍のほとんどは上皮性腫瘍であり、がん登録の対象となるものは、1) 悪性上皮性腫瘍(主に腺癌)、2) 内分泌細胞腫瘍(多くは腺癌由来)、3) 非上皮性腫瘍(平滑筋肉腫、GIST、他)、4) 悪性リンパ腫などに大別できる。

UICC TNM 分類【第 8 版】では、癌腫を**1.胃**で病期分類する他、内分泌細胞腫瘍の NET G1 や NET G2 などのカルチノイド腫瘍には**2. 高分化型神経内分泌腫瘍**の分類を用い、NEC や MANEC は癌腫扱いとする。消化管間質腫瘍(GIST)や悪性リンパ腫は各々の分類を用いる。

組織型が判然としない場合で(形態コードとしては 8000/3 が付されるケースが多い)、主治医が特に特殊な腫瘍とは考えていない場合は癌腫相当として、**1.胃**で病期分類することになる。

また、ICD-O-3 では、より分化度の低い組織型の形態コードを採用することとされているが、わが国では量的に優勢な組織像に従って、形態コードを決定する点にも留意すること。

表2. 取扱い規約の表記他と ICD-O-3 形態コード《胃》

●:胃癌取扱い規約【第 15 版】記載の組織診断名

◆該当 TNM	病理組織名(日本語)	英語表記	●	形態コード
上皮性腫瘍				
1	一般型	Common Type	●	
1	乳頭腺癌	Papillary adenocarcinoma (pap)	●	8260/3
1	管状腺癌	Tubular adenocarcinoma (tub)	●	8211/3
1	高分化型	well differentiated type (tub1)	●	8211/31
1	中分化型	moderately differentiated type (tub2)	●	8211/32
1	低分化腺癌	Poorly differentiated adenocarcinoma (por)	●	8140/33
1	充実型	solid type (por1)	●	8140/33
1	非充実型	non-solid type (por2)	●	8140/33
1	印環細胞癌	Signet-ring cell carcinoma (sig)	●	8490/3
1	粘液癌	Mucinous adenocarcinoma (muc)	●	8480/3
1	特殊型	Special Type	●	
1	リンパ球浸潤癌	Carcinoma with lymphoid stroma	●	8512/3
1	胎児消化管類似癌	Adenocarcinoma with enteroblastic differentiation	●	8140/3
1	肝様腺癌	Hepatoid adenocarcinoma	●	8576/3
1	胃底腺型腺癌	Adenocarcinoma of fundic gland type	●	8140/3
1	腺扁平上皮癌	Adenosquamous carcinoma	●	8560/3
1	扁平上皮癌	Squamous cell carcinoma	●	8070/3
1	未分化癌	Undifferentiated carcinoma	●	8020/3
2	カルチノイド腫瘍(神経内分泌腫瘍)	Carcinoid tumor	●	8240/3
2	NET G1	NET G1	●	8240/31
2	NET G2	NET G2	●	8249/32
1	内分泌細胞癌	Endocrine cell carcinoma/Neuroendocrine carcinoma	●	8246/3
1	NEC G3 (小細胞癌)	Small cell NEC		8041/3
1	NEC G3 (大細胞癌)	Large cell NEC		8013/3
1	MANEC	Mixed adenoneuroendocrine carcinoma	●	8244/3
非上皮性腫瘍				
	軟部腫瘍			
3	胃腸管間質腫瘍	Gastrointestinal stromal tumor (GIST)	●	8936/3
4	肉腫, NOS	Sarcoma, NOS		8800/3
4	平滑筋肉腫, NOS	Leiomyosarcoma, NOS	●	8890/3
	リンパ腫			
5	MALT リンパ腫 (節外性辺縁層リンパ腫)*1	MALT lymphoma (Extranodal marginal zone B-cell lymphoma)	●	9699/36
5	濾胞性リンパ腫*2	Follicular lymphoma	●	9690/3
5	マンテル細胞リンパ腫*2	Mantle cell lymphoma	●	9673/3
5	びまん性大細胞型リンパ腫	Diffuse large B-cell lymphoma	●	9680/36

◆該当TNM	病理組織名(日本語)	英語表記	●	形態コード
1	高分化癌*3	well differentiated carcinoma		8140/31
1	中分化癌*3	moderately differentiated carcinoma		8140/32
1	低分化癌*3	poorly differentiated carcinoma		8140/33

◆ 該当TNM分類 : 該当する病期分類は以下の通り

1. 胃
 2. 高分化型神経内分泌腫瘍
 3. 消化管間質腫瘍(GIST)
 4. 軟部腫瘍
 5. 非ホジキンリンパ腫
- ※ 8246/31 の場合は、「2. 高分化型神経内分泌腫瘍」、8246/31 以外の場合は、「1. 胃」

- *1 MALT リンパ腫がB細胞性であるという情報は、臨床医・病理医に確認しておくことが望ましい。
- *2 濾胞性あるいはマントル細胞リンパ腫以上に詳細な情報があれば、該当する形態コードを用いる。
- *3 胃癌・大腸癌において、「●分化癌」という記述は腺癌という表現がなくても、「腺癌」と扱って、形態コードについては「8010/3」ではなく「8140/3」を採用する

【神経内分泌腫瘍の扱いについて】

UICC 第8版では、消化管原発の神経内分泌腫瘍(カルチノイド腫瘍)は、癌腫に含めず(本テキストでいう「胃癌」「大腸癌」などの対象とはせず)、「神経内分泌腫瘍」として別の病期分類を行うことになるが、これらは、いわゆる「主要5部位」の癌腫には含まれない。

ただし、ICD-O3において8240番台の形態コードを持つ、表3-1の杯細胞カルチノイド、複合カルチノイド、腺カルチノイド、高分化型でない神経内分泌癌は、癌腫として扱うので注意すること。

表3-1. 癌腫扱いでUICC第8版の胃・大腸の癌腫の対象となるもの(主要5部位がんも含める)

病理組織名(日本語)	英語表記	形態コード
杯細胞カルチノイド	Goblet cell carcinoid	8243/3
複合カルチノイド	Composite Carcinoid	8244/3
腺カルチノイド	Adenocarcinoid tumor	8245/3
高分化以外の神経内分泌癌	Neuroendocrine carcinoma, excl. well differentiated	8246/32 /33,/34,/39 (分化度1以外)

表3-2. 神経内分泌腫瘍の形態コードについて

診断名	腺&腺以外 ~2017年	腺以外 2018年~	腺 2018年~	備考
NET	—	8240/39	8150/3_	
NET G1	8240/3_	8240/31	8150/31	
NET G2	8249/3_	8249/32	8150/32	
NET G3	—	8249/33	8150/33	NET G3は近年新しく定義されたもの。NEC(G3)とは異なるので、注意すること。
NEC G3	8246/3_	8246/3_	8246/3_	small cell NEC 8041/3_ large cell NEC 8013/3_
MANEC	8244/3_	8244/3_	—	

5. 病期分類 と 進展度

1) UICC TNM 分類(第8版)

T-原発腫瘍 【510】【610】

原発腫瘍の壁深達度を評価する。

m, sm などの記号で表記されていることも多い。

内視鏡所見や病理所見をもとに、壁深達度を評価した上で、表4を参考に、T分類を決定する。

T1a 粘膜(m)

粘膜上皮 上皮内癌の表記がある場合はT1a*

粘膜固有層

粘膜筋板

T1b 粘膜下層(sm)

T2 固有筋層(mp)

T3 漿膜下層(ss)

T4a 漿膜を貫通(se)

T4b 隣接構造に浸潤(si)

- 1 胃の隣接構造とは脾、横行結腸、肝、横膈膜、脾、腹壁、副腎、腎、小腸(十二指腸を除く)、後腹膜を指す。
- 2 胃から十二指腸や食道に浸潤が及んでいる場合には、これらの中で最も深い深達度により分類する。
- 3 胃結腸間膜内、肝胃間膜内、または大網や小網内に進展する腫瘍で、臓側腹膜の穿孔を伴わない場合はT3に分類する。

* わが国の院内がん登録では、上皮内癌(Tis)は用いず、病理所見などで上皮内癌(Tis)と確認できれば、T1aとして登録する。
表4を参考に、T分類を決定する。

表4. 壁深達度とUICC T分類との関係

壁深達度	UICC T分類 【第8版】
m	T1a
sm	T1b
mp	T2
ss	T3
se	T4a
si	T4b

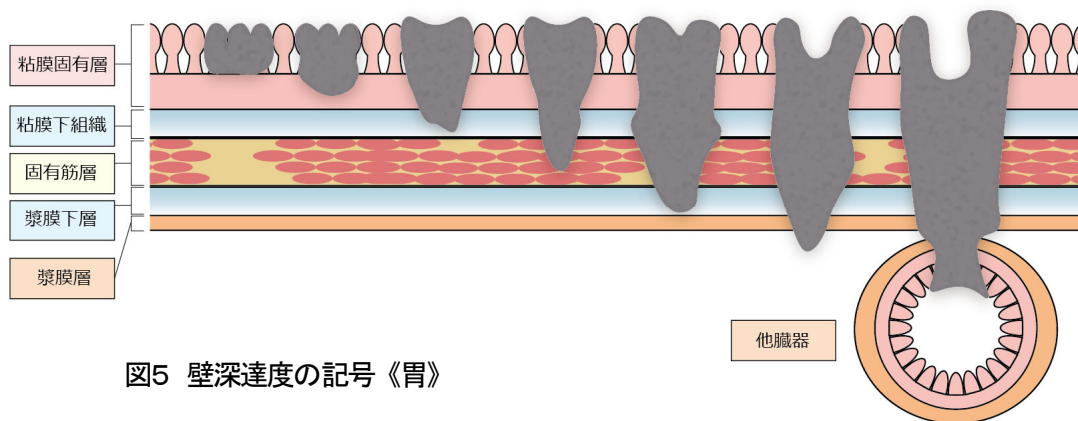


図5 壁深達度の記号《胃》

©川崎医療福祉大学

N-領域リンパ節転移【520】【620】

原発部位が、胃食道接合部である場合とそれ以外で分けて、表5を参考に領域リンパ節への転移の個数を評価する。

超音波内視鏡所見やCT所見などの画像診断所見をもとに、領域リンパ節転移を評価する。個数が不明の場合は、1カ所に少なくとも1個と判断して個数をカウント。

- N0** 領域リンパ節転移なし
- N1** 1～2個の領域リンパ節転移
- N2** 3～6個の領域リンパ節転移
- N3** 7個以上の領域リンパ節転移
 - N3a** 7～15個の領域リンパ節転移
 - N3b** 16個以上の領域リンパ節転移

※隣接臓器直接浸潤がある場合は、浸潤している臓器の領域リンパ節への転移も「N分類」へ反映させる。

M-遠隔転移【530】【630】

画像所見(CT/MRI、超音波検査)等から遠隔転移を評価する。

胃癌においては、肝転移(取扱い規約表記: H1)、腹膜転移(P1)以外にも、手術が行われた場合の腹腔洗浄細胞診(CY1)が陽性の場合も遠隔転移として扱う。

- M0** 遠隔転移なし
- M1** 遠隔転移あり

Stage-病期【500】【600】

表6. UICC TNM 分類 病期(Stage)のマトリクス (Matrix) 《胃》

臨床病期

TNM 分類第8版 (c ステージ)	N0	N1	N2	N3a	N3b
T1a	I	II A	II A	II A	II A
T1b	I	II A	II A	II A	II A
T2	I	II A	II A	II A	II A
T3	II B	III	III	III	III
T4a	II B	III	III	III	III
T4b	IVA	IVA	IVA	IVA	IVA
M1	IVB	IVB	IVB	IVB	IVB

表5. 領域リンパ節と取扱い規約の領域リンパ節《胃》

亜部位	UICC TNM 分類での 領域リンパ節名	リンパ節 番号	取扱い規約 【第15版】
胃食道 接合部癌 (C16.0)	右噴門	#1	右噴門
	左噴門	#2	左噴門
	左胃動脈	#7	左胃動脈幹
	腹腔動脈	#9	腹腔動脈周囲
	横隔膜下	#19	横隔膜下
	横隔膜上下に含まれる	#20	食道裂孔部
	下部縦隔傍食道	#110	胸部下部傍食道
	横隔膜上	#111	横膈上
胃食道 接合部癌 以外 (C16.1～ C16.9)	右噴門	#1	右噴門
	左噴門	#2	左噴門
	小彎	#3	小彎
	大彎	#4	大彎
	幽門上	#5	幽門上
	幽門下	#6	幽門下
	左胃動脈	#7	左胃動脈幹
	総肝動脈	#8	総肝動脈
	腹腔動脈	#9	腹腔動脈周囲
	脾門	#10	脾門
	脾動脈幹	#11	脾動脈幹
	肝十二指腸靱帯	#12	肝十二指腸間膜内
	幽門下の一部	#14v	腸間膜内 (上腸間膜静脈沿い)

病理学的病期

TNM 分類第 8 版 (p ステージ)	N0	N1	N2	N3a	N3b
T1a	I A	I B	II A	II B	III B
T1b	I A	I B	II A	II B	III B
T2	I B	II A	II B	III A	III B
T3	II A	II B	III A	III B	III C
T4a	II B	III A	III A	III B	III C
T4b	III A	III B	III B	III C	III C
M1	IV	IV	IV	IV	IV

2) 進展度 【580】【680】

表7. 進展度 UICC TNM 分類からの変換マトリクス (Matrix) 《胃》

UICC TNM 8(胃)	N0	N1-N2	N3a-N3b
T1a	410: 限局	420: 領域リンパ節転移	420: 領域リンパ節転移
T1b	410: 限局	420: 領域リンパ節転移	420: 領域リンパ節転移
T2	410: 限局	420: 領域リンパ節転移	420: 領域リンパ節転移
T3	410: 限局	420: 領域リンパ節転移	420: 領域リンパ節転移
T4a	430: 隣接臓器浸潤	430: 隣接臓器浸潤	430: 隣接臓器浸潤
T4b	430: 隣接臓器浸潤	430: 隣接臓器浸潤	430: 隣接臓器浸潤
M1	440: 遠隔転移	440: 遠隔転移	440: 遠隔転移

* 基本的には、TNM 分類と進展度は分けて考えるが、進展度決定時、目安になるものが必要な場合は、この表を利用して、進展度を決定してもよい。

6. 診断・検査

1) 上部消化管内視鏡検査(胃生検含む)

GIF gastro-intestinal fiberscope 胃腸内視鏡

GF(S) gastrofiberscope 胃ファイバースコープ

医療機関におけるスクリーニング検査として利用されている。生検 (biopsy) による組織診を併用することができる。治療前診断として、浸潤範囲や壁深達度の評価に用いられる。拡大内視鏡では組織型の推定も可能となりつつある。

2) X 線造影検査

治療前の浸潤範囲、深達度の評価に用いられる。

3) CT/MRI 検査

治療前にリンパ節転移や遠隔転移の評価、腹水の有無、他臓器への浸潤の評価に用いられる。

4) 超音波検査(超音波内視鏡検査「EUS」含む)

体外式超音波は治療前にリンパ節転移や遠隔転移の評価、腹水の有無、他臓器への浸潤の評価に用いられる。

超音波内視鏡は治療前に壁深達度や周囲のリンパ節転移の評価に用いられる。

5) 審査腹腔鏡

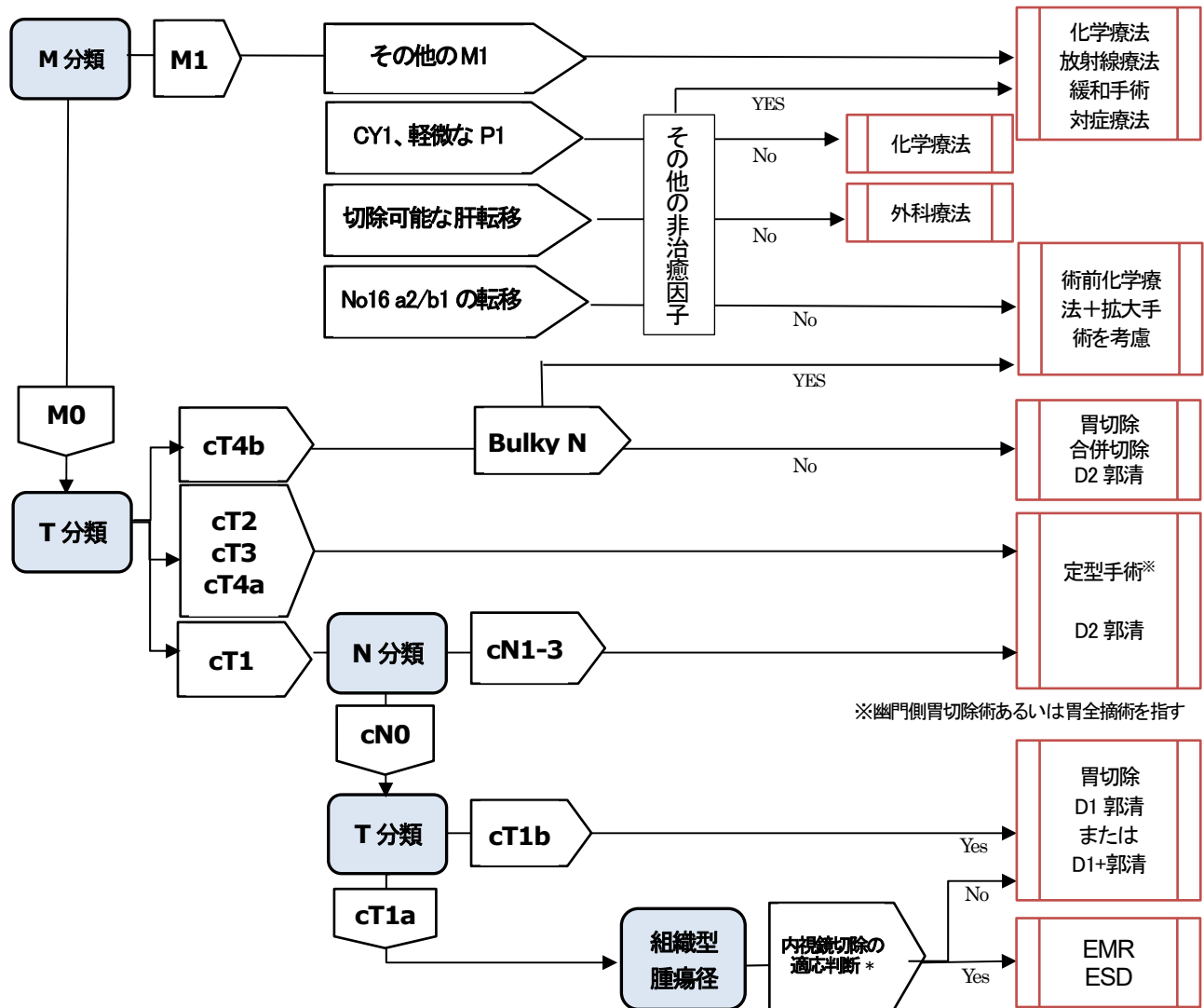
腹腔洗浄細胞診陽性を含む腹膜播種の可能性が比較的高い胃癌症例及び術前化学療法に適応となりうる進行した胃癌症例に対して、治療方針決定のために審査腹腔鏡を行うことが考慮される。

6) 検体検査

CEA, CA19-9 などが腫瘍の進行により高値となる。α-fetoprotein (AFP) が高値となる進展の速い AFP 産生胃癌も存在する。また一部症例では HER2 遺伝子過剰発現が認められ、トラスツズマブ 適応となりうるため、HER2 検査が行われる。

7. 治療 【標準項目】

胃癌治療法選択のアルゴリズム (胃癌治療ガイドライン: 日本胃癌学会を改変)



※幽門側胃切除術あるいは胃全摘術を指す

*内視鏡切除の絶対適応 (他、適応拡大病変、相対適応病変がある(胃癌診療ガイドライン第5版参照))

EMR/ESD 適応...「 ≤ 2 cmの肉眼的粘膜内癌(cT1a)、分化型癌、UL0(潰瘍及び潰瘍瘢痕が存在しない)」を満たす病変

ESD 適応...上記、または「 ≤ 3 cmの肉眼的粘膜内癌(cT1a)、分化型癌、UL1(潰瘍及び潰瘍瘢痕が存在する)」を満たす病変

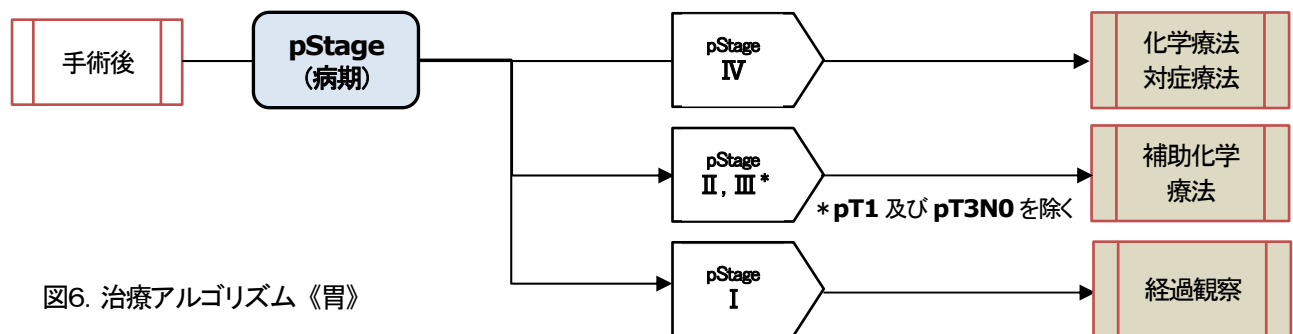


図6. 治療アルゴリズム《胃》

表8. 郭清の範囲の表現《胃》

	1	2	3	(3a)	4sa	4sb	4d	5	6	7	8a	9	11p	11d	12a
幽門側胃切除術	○		○	←		○	○	○	○	○	◎	◎	●		●
胃全摘術	○	○	○	←	○	○	○	○	○	○	◎	◎	◎	●	●
幽門保存胃切除	○		○	←		○	○		○	○	◎	◎			
噴門側胃切除	○	○		○	○	○				○	◎	◎	◎		

○ D1 郭清の範囲

◎ D1+郭清の範囲(○含む)

● D2 郭清の範囲

1) 観血的治療 【700】 【710】 【720】

(1) 外科的治療 【700】

幽門側胃切除術: Distal gastrectomy

幽門を含んだ胃切除であり、噴門は温存する。胃の 2/3 以上を切除する。

胃全摘術: Total gastrectomy

胃の上部に癌が存在する場合に行う。胃を全て切除する。

噴門側胃切除術: Proximal gastrectomy

胃の上部に癌が存在し、癌が小さい、早期癌である場合などに適応を限って行われる。

胃の上部 1/3 から 1/2 程度を切除する。

幽門保存胃切除: Pylorus preserving gastrectomy : PPG

胃の上部 1/3 と幽門前庭部 3~4cm を温存する術式。胃の中部早期癌で、癌が幽門から 4cm 以上離れている場合などに行われる。

局所(部分)切除術: Wedge resection

(2) 鏡視下治療 【710】

腹腔鏡下手術: Laparoscopic surgery

上記の種々の手術が腹腔鏡下で応用されている。

(3) 内視鏡的治療 【720】

内視鏡的粘膜切除術: Endoscopic mucosal resection (EMR)

内視鏡的に粘膜下層に生理食塩水などの液体を注入し、粘膜を膨隆させ、スネアで絞扼し、電気メスで焼き切る(焼灼する)方法。一般的に 2cm 以上の標本は一括では採取できない。このため、分割して切除する場合を EPMR (Endoscopic Piecemeal mucosal resection) と呼ぶことがある。

内視鏡的粘膜下剥離術: Endoscopic submucosal dissection (ESD)

内視鏡的に粘膜下層を電気メスで焼きながら剥離して粘膜を切除する方法。2cm 以上の標本を採取することが可能。

(4) 外科的・鏡視下・内視鏡的治療の範囲 【730】

【病理学的所見】

脈管侵襲

リンパ管侵襲 (Ly: lymphatic invasion)

Ly0 リンパ管侵襲が認められない

Ly1 リンパ管侵襲が認められる

Ly1a 侵襲が軽度のもの

Ly1b 侵襲が中等度のもの

Ly1c 侵襲が高度のもの

静脈侵襲 (V: venous invasion)

V0 静脈侵襲が認められない

V1 静脈侵襲が認められる

V1a 侵襲が軽度のもの

V1b 侵襲が中等度のもの

V1c 侵襲が高度のもの

病巣内の消化性潰瘍、潰瘍瘢痕の有無(UL)

UL0 潰瘍および潰瘍瘢痕が存在しない

UL1 潰瘍および潰瘍瘢痕が存在する

【治療結果の評価】

1) 外科的・体腔鏡的治療

手術標本の切除断端

近位(口側)断端 (PM: Proximal margin)

PMX 近位断端の癌浸潤を評価できない

PM0 近位断端に癌浸潤を認めない

PM1 近位断端に癌浸潤を認める

遠位(肛門側)断端 (DM: Distal margin)

DMX 遠位断端の癌浸潤を評価できない

DM0 遠位断端に癌浸潤を認めない

DM1 遠位断端に癌浸潤を認める

腫瘍の遺残 (R)

手術後の腫瘍の遺残を R(residual tumor)で示す。R0 は治癒切除、R1・R2 は非治癒切除である。

- RX** 癌の遺残を評価できない
- R0** 癌の遺残がない
- R1** 癌の顕微鏡的遺残がある (切除断端陽性、腹腔洗浄細胞診陽性)
- R2** 癌の肉眼的遺残がある

2) 内視鏡的治療

粘膜切除標本の切除断端

水平断端 (HM: Horizontal margin)※

- HMX** 水平断端の癌浸潤を評価できない
- HM0** 水平断端に癌浸潤を認めない
- HM1** 水平断端に癌浸潤を認める

※以前は LM : Lateral margin と表記されていた

垂直断端 (VM: Vertical margin)

- VMX** 垂直断端の癌浸潤を評価できない
- VM0** 垂直断端に癌浸潤を認めない
- VM1** 垂直断端に癌浸潤を認める

表9. 内視鏡的治療の際の根治性評価《胃》

組織型	pT 分類	潰瘍所見	腫瘍径 ≤ 2cm	2cm < 腫瘍径 ≤ 3cm	3cm < 腫瘍径
分化型	pT1a	UL (-)	内視鏡的根治度 A	内視鏡的根治度 A	内視鏡的根治度 A 未分化成分が 2cm を越える場合は内視鏡的根治度 C
		UL (+)	内視鏡的根治度 A	内視鏡的根治度 A	内視鏡的根治度 C
	pT1b	UL (-)	粘膜筋板から 500 μm 以下かつ粘膜下層に未分化成分がない場合は内視鏡的根治度 B これ以外は内視鏡的根治度 C	粘膜筋板から 500 μm 以下かつ粘膜下層に未分化成分がない場合は内視鏡的根治度 B これ以外は内視鏡的根治度 C	内視鏡的根治度 C
		UL (+)	内視鏡的根治度 C	内視鏡的根治度 C	内視鏡的根治度 C
未分化型	pT1a	UL (-)	内視鏡的根治度 B	内視鏡的根治度 C	内視鏡的根治度 C
		UL (+)	内視鏡的根治度 C	内視鏡的根治度 C	内視鏡的根治度 C
	pT1b	UL (-)	内視鏡的根治度 C	内視鏡的根治度 C	内視鏡的根治度 C
		UL (+)	内視鏡的根治度 C	内視鏡的根治度 C	内視鏡的根治度 C

※ いずれの場合も、HM0, かつ VM0, かつ ly(-), かつ v(-)でなければ、「内視鏡的根治度 C」となる
内視鏡的根治度 A、B が得られれば経過観察、内視鏡的根治度 C の場合は外科的切除術の適応となる

表10. 外科的・鏡視下・内視鏡的治療の範囲【730】《胃》

選択肢コード	外科的治療	鏡視下治療	内視鏡的治療
1: 遺残なし	腫瘍の遺残 R0	腫瘍の遺残 R0	HM0, VM0
4: 遺残あり	腫瘍の遺残 R1, R2	腫瘍の遺残 R1, R2	HM1, VM1
9: 不明	原発巣切除が行われたが、その結果が不明・記載がない場合		

* がん登録では

EMR や ESD などの内視鏡的な切除治療を行った場合で切除断端が HM, VM 共に 0:断端が陰性 であれば pT として評価する。

また、他施設で EMR や ESD が施行された症例に対して自施設において追加的な観血的な治療が施行された場合は、他施設での EMR や ESD の所見を合わせて総合的に pT の評価をする。この場合、「他施設初回治療開始後、自施設初回治療継続」の症例となるため、現在の院内がん登録では cTX cNX cMX とし、pT pN pM は他施設の情報、手術記録の病理報告等も考慮して決定する。

2) 放射線療法【740】

<胃癌>

粘膜障害などの副作用が問題となることから、原発巣への放射線治療が行われることは少ない。

<悪性リンパ腫>

MALTリンパ腫においては、H.Pylori除菌後も腫瘍が残存する限局期において根治的放射線療法の適応となり、全胃照射を行う。また、限局期のびまん性大細胞B細胞性リンパ腫(DLBCL)に対しては、化学療法後に全胃及び病変のあるリンパ節を照射野に含めた根治的放射線治療が行われることが多い。

3) 薬物治療【750】【760】

(1) 主な化学療法【750】

【胃癌術後補助化学療法】

術後病期 Stage II

- ・S-1 単独療法

術後病期 Stage III

- ・S-1 単独療法 または
- ・オキサリプラチン併用療法 (Cape+L-OHP (CapeOX 療法) や S-1+L-OHP(SOX 療法))

【切除不能進行・再発胃癌】

「推奨」されている一次化学療法 (胃癌治療ガイドライン(第5版))

HER2 (-)

- ・S-1+CDDP
- ・Cape+CDDP
- ・S-1+L-OHP
- ・Cape+L-OHP
- ・5-FU+ℓ-LV+L-OHP (FOLFOX 療法)

HER2 (+)

- ・Cape+CDDP+T-mab
- ・S-1+CDDP+T-mab

「条件付きで推奨」されている一次化学療法 (胃癌治療ガイドライン(第5版))

HER2 (-)

- ・5-FU+CDDP
- ・5-FU+ℓ-LV
- ・5-FU+ℓ-LV+PTX
- ・S-1
- ・S-1+DTX

HER2 (+)

- ・5-FU+CDDP+T-mab
- ・Cape+OHP+T-mab
- ・S-1+OHP+T-mab

【悪性リンパ腫】

MALTリンパ腫

単剤

- ・R-mab

併用療法

- ・CPA+DXR+VCR+PSL (CHOP 療法)
- ・CPA+VCR+PSL (CVP 療法)
- ・CPA+DXR+VCR+PSL+R-mab (R-CHOP 療法)

※ H.Pylori除菌療法については、いわゆる抗がん剤の使用はされていないが、腫瘍縮小効果を示す治療であるため、がん登録においては、化学療法に含めて分類・登録することとする。

びまん性大細胞B細胞性リンパ腫(DLBCL)

併用療法

- ・CPA+DXR+VCR+PSL (CHOP療法)
- ・CPA+DXR+VCR+PSL+R-mab (R-CHOP療法)

表11. 胃癌に用いられる薬剤一覧

	略名	英語表記(一般名)	日本語名(一般名)	日本語名(商品名)
化学療法	5-FU	Fluorouracil	フルオロウラシル	5-FU
化学療法	CDDP	Cisplatin	シスプラチン	ランダ、ブリプラチン
化学療法	Cape	Capecitabine	カペシタビン	ゼローダ
化学療法	Q-LV	Levoleucovorin	レボロイコボリン	レボホリナート
化学療法	CPT-11	Irinotecan	イリノテカン	トポテシン、カンプト
化学療法	L-OHP	Oxaliplatin	オキサリプラチン	エルプラット
化学療法	MTX	Methotrexate	メトレキサート	メトレキセート
化学療法	DXR(ADM)	Doxorubicin	ドキシソルビシン	アドリアシン
化学療法	EPI	Epirubicin	塩酸エピルビシン	ファルモルビシン
化学療法	MMC	mitomycin C	マイトマイシン C	マイトマイシン
化学療法	DTX(DOC)	Docetaxel	ドセタキセル	タキソテール
化学療法	PTX	Paclitaxel	パクリタキセル	タキソール
化学療法	UFT	tegaser/uracil	テガフル・ウラシル配合	ユーエフティ
化学療法	5'-DFUR	5'-doxifluridine	ドキシフルリジン	フルツロン
化学療法	TS-1	S-1	テガフル・ギメラシル・オテラシルカリウム配合	ティーエスワン
化学療法	CPA	Cyclophosphamide	シクロフォスファミド	エンドキサン
化学療法	VCR	Vincristine	ビンクリスチン	オンコビン
※	PSL	Prednisolone	プレゾニゾン	プレドニン
化学療法	T-mab	Trastuzumab	トラスツズマブ	ハーセプチン
化学療法	RAM	Ramucirumab	ラムシルマブ	サイラムザ
化学療法	Nivo	Nivolumab	ニボルマブ	オプジーボ
化学療法	R-mab	Rituximab	リツキシマブ	リツキサン

※ 他の抗がん剤と併用する場合は、まとめて「化学療法:有」とする。

8. 参考文献

- 1) 公益財団法人がん研究振興財団 がんの統計'21
- 2) 国立がん研究センター・がん対策研究所 院内がん登録2016年全国集計
- 3) UICC/TNM 悪性腫瘍の分類 第8版 日本語版(金原出版)
- 4) 日本胃癌学会編 胃癌取扱い規約 2017年10月 第15版(金原出版)
- 5) 日本胃癌学会編 胃癌治療ガイドライン 医師用 2018年1月改訂 第5版(金原出版)2018年
- 6) 国立がんセンター中央病院内科レジデント編 がん診療レジデントマニュアル第7版 2016年(医学書院)
- 7) がん・放射線療法 2017 改訂第7版 秀潤社 2017年
- 8) 国際疾病分類腫瘍学 第3.1版(厚生労働省政策統括官(統計・情報政策担当)編集)
- 9) 国際疾病分類腫瘍学 第3.2版 院内がん登録実務用
- 10) がん診療連携拠点病院等 院内がん登録標準登録様式 2016年版