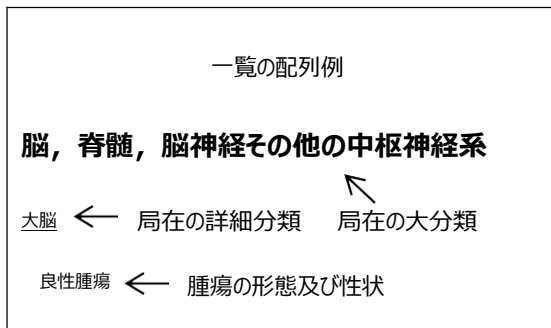


電子届出票

病理診断・形態一覧



脳，脊髄，脳神経その他の中枢神経系

大脳

- 良性腫瘍
- 良悪性不詳の腫瘍
- 悪性腫瘍
- プロラクチノーマ
- 下垂体腺腫
- 悪性黒色腫
- 胚腫
- 悪性奇形腫
- 海綿状血管腫
- 血管芽腫
- 頭蓋咽頭腫
- 松果体芽腫
- 脊索腫
- 悪性神経膠腫
- 上衣腫
- アストロサイトーマ
- 退形成性アストロサイトーマ
- 毛細胞性アストロサイトーマ
- 膠芽腫
- 希突起膠腫
- 退形成性希突起膠腫
- 髓芽腫
- 嗅神経芽腫（頭蓋内）
- 神経鞘腫，聴神経腫瘍
- 悪性神経鞘腫

悪性リンパ腫

脳室系

- 良性腫瘍
- 良悪性不詳の腫瘍
- 悪性腫瘍
- プロラクチノーマ
- 下垂体腺腫
- 悪性黒色腫
- 胚腫
- 悪性奇形腫
- 海綿状血管腫
- 血管芽腫
- 頭蓋咽頭腫
- 松果体芽腫
- 脊索腫
- 悪性神経膠腫
- 上衣腫
- アストロサイトーマ
- 退形成性アストロサイトーマ
- 毛細胞性アストロサイトーマ
- 膠芽腫
- 希突起膠腫
- 退形成性希突起膠腫
- 髓芽腫
- 嗅神経芽腫（頭蓋内）
- 神経鞘腫，聴神経腫瘍
- 悪性神経鞘腫
- 悪性リンパ腫

小脳

- 良性腫瘍
- 良悪性不詳の腫瘍
- 悪性腫瘍
- プロラクチノーマ
- 下垂体腺腫
- 悪性黒色腫
- 胚腫
- 悪性奇形腫
- 海綿状血管腫
- 血管芽腫
- 頭蓋咽頭腫

松果体芽腫
 脊索腫
 悪性神経膠腫
 上衣腫
 アストロサイトーマ
 退形成性アストロサイトーマ
 毛細胞性アストロサイトーマ
 膠芽腫
 希突起膠腫
 退形成性希突起膠腫
 髓芽腫
 嗅神経芽腫（頭蓋内）
 神経鞘腫，聴神経腫瘍
 悪性神経鞘腫
 悪性リンパ腫

脳幹（中脳，橋，延髄）

良性腫瘍
 良悪性不詳の腫瘍
 悪性腫瘍
 プロラクチノーマ
 下垂体腺腫
 悪性黒色腫
 胚腫
 悪性奇形腫
 海綿状血管腫
 血管芽腫
 頭蓋咽頭腫
 松果体芽腫
 脊索腫
 悪性神経膠腫
 上衣腫
 アストロサイトーマ
 退形成性アストロサイトーマ
 毛細胞性アストロサイトーマ
 膠芽腫
 希突起膠腫
 退形成性希突起膠腫
 髓芽腫
 嗅神経芽腫（頭蓋内）
 神経鞘腫，聴神経腫瘍
 悪性神経鞘腫
 悪性リンパ腫

脊髄

良性腫瘍
 良悪性不詳の腫瘍
 悪性腫瘍
 プロラクチノーマ
 下垂体腺腫
 悪性黒色腫
 胚腫
 悪性奇形腫
 海綿状血管腫
 血管芽腫
 頭蓋咽頭腫
 松果体芽腫
 脊索腫
 悪性神経膠腫
 上衣腫
 アストロサイトーマ
 退形成性アストロサイトーマ
 毛細胞性アストロサイトーマ
 膠芽腫
 希突起膠腫
 退形成性希突起膠腫
 髓芽腫
 嗅神経芽腫（頭蓋内）
 神経鞘腫，聴神経腫瘍
 悪性神経鞘腫
 悪性リンパ腫

嗅神経

良性腫瘍
 良悪性不詳の腫瘍
 悪性腫瘍
 プロラクチノーマ
 下垂体腺腫
 悪性黒色腫
 胚腫
 悪性奇形腫
 海綿状血管腫
 血管芽腫
 頭蓋咽頭腫
 松果体芽腫

脊索腫

悪性神経膠腫

上衣腫

アストロサイトーマ

退形成性アストロサイトーマ

毛細胞性アストロサイトーマ

膠芽腫

希突起膠腫

退形成性希突起膠腫

髓芽腫

嗅神経芽腫（頭蓋内）

神経鞘腫，聴神経腫瘍

悪性神経鞘腫

悪性リンパ腫

視神経

良性腫瘍

良悪性不詳の腫瘍

悪性腫瘍

プロラクチノーマ

下垂体腺腫

悪性黒色腫

胚腫

悪性奇形腫

海綿状血管腫

血管芽腫

頭蓋咽頭腫

松果体芽腫

脊索腫

悪性神経膠腫

上衣腫

アストロサイトーマ

退形成性アストロサイトーマ

毛細胞性アストロサイトーマ

膠芽腫

希突起膠腫

退形成性希突起膠腫

髓芽腫

嗅神経芽腫（頭蓋内）

神経鞘腫，聴神経腫瘍

悪性神経鞘腫

悪性リンパ腫

聴神経

良性腫瘍

良悪性不詳の腫瘍

悪性腫瘍

プロラクチノーマ

下垂体腺腫

悪性黒色腫

胚腫

悪性奇形腫

海綿状血管腫

血管芽腫

頭蓋咽頭腫

松果体芽腫

脊索腫

悪性神経膠腫

上衣腫

アストロサイトーマ

退形成性アストロサイトーマ

毛細胞性アストロサイトーマ

膠芽腫

希突起膠腫

退形成性希突起膠腫

髓芽腫

嗅神経芽腫（頭蓋内）

神経鞘腫，聴神経腫瘍

悪性神経鞘腫

悪性リンパ腫

その他の脳神経（IV～XII）

良性腫瘍

良悪性不詳の腫瘍

悪性腫瘍

プロラクチノーマ

下垂体腺腫

悪性黒色腫

胚腫

悪性奇形腫

海綿状血管腫

血管芽腫

頭蓋咽頭腫

松果体芽腫

脊索腫

悪性神経膠腫

上衣腫
 アストロサイトーマ
 退形成性アストロサイトーマ
 毛細胞性アストロサイトーマ
 膠芽腫
 希突起膠腫
 退形成性希突起膠腫
 髓芽腫
 嗅神経芽腫（頭蓋内）
 神経鞘腫，聴神経腫瘍
 悪性神経鞘腫
 悪性リンパ腫

下垂体・ラクト囊

良性腫瘍
 良悪性不詳の腫瘍
 悪性腫瘍
 プロラクチノーマ
 下垂体腺腫
 悪性黒色腫
 胚腫
 悪性奇形腫
 海綿状血管腫
 血管芽腫
 頭蓋咽頭腫
 松果体芽腫
 脊索腫
 悪性神経膠腫
 上衣腫
 アストロサイトーマ
 退形成性アストロサイトーマ
 毛細胞性アストロサイトーマ
 膠芽腫
 希突起膠腫
 退形成性希突起膠腫
 髓芽腫
 嗅神経芽腫（頭蓋内）
 神経鞘腫，聴神経腫瘍
 悪性神経鞘腫
 悪性リンパ腫

頭蓋咽頭管

良性腫瘍
 良悪性不詳の腫瘍
 悪性腫瘍
 プロラクチノーマ
 下垂体腺腫
 悪性黒色腫
 胚腫
 悪性奇形腫
 海綿状血管腫
 血管芽腫
 頭蓋咽頭腫
 松果体芽腫
 脊索腫
 悪性神経膠腫
 上衣腫
 アストロサイトーマ
 退形成性アストロサイトーマ
 毛細胞性アストロサイトーマ
 膠芽腫
 希突起膠腫
 退形成性希突起膠腫
 髓芽腫
 嗅神経芽腫（頭蓋内）
 神経鞘腫，聴神経腫瘍
 悪性神経鞘腫
 悪性リンパ腫

松果体

良性腫瘍
 良悪性不詳の腫瘍
 悪性腫瘍
 プロラクチノーマ
 下垂体腺腫
 悪性黒色腫
 胚腫
 悪性奇形腫
 海綿状血管腫
 血管芽腫
 頭蓋咽頭腫
 松果体芽腫
 脊索腫

悪性神経膠腫
 上衣腫
 アストロサイトーマ
 退形成性アストロサイトーマ
 毛細胞性アストロサイトーマ
 膠芽腫
 希突起膠腫
 退形成性希突起膠腫
 髓芽腫
 嗅神経芽腫（頭蓋内）
 神経鞘腫，聴神経腫瘍
 悪性神経鞘腫
 悪性リンパ腫

髄膜

脳髄膜

良性腫瘍
 良悪性不詳の腫瘍
 悪性腫瘍
 悪性血管外皮腫
 髄膜腫
 髄膜腫症
 悪性髄膜腫
 悪性リンパ腫

脊髄膜

良性腫瘍
 良悪性不詳の腫瘍
 悪性腫瘍
 悪性血管外皮腫
 髄膜腫
 髄膜腫症
 悪性髄膜腫
 悪性リンパ腫

頭頸部，甲状腺

悪性腫瘍

上皮内癌
 未分化癌
 小細胞癌
 ゆう状癌
 上皮内扁平上皮癌
 扁平上皮癌
 微小浸潤性扁平上皮癌
 リンパ上皮癌
 シュナイダー癌（鼻腔・副鼻腔）
 腺癌
 腺様のう胞癌
 神経内分泌癌
 乳頭状腺癌
 ろ胞腺癌
 粘表皮癌
 のう胞腺癌
 浸潤性導管癌
 髄様癌
 腺房細胞癌
 腺扁平上皮癌
 上皮－筋上皮性癌
 悪性黒色腫
 肉腫
 多形性腺腫内癌（唾液腺）
 癌肉腫
 悪性筋上皮腫
 嗅神経芽腫（鼻腔）
 悪性リンパ腫

舌（舌根部を除く）

悪性腫瘍
 上皮内癌
 未分化癌
 小細胞癌
 ゆう状癌
 上皮内扁平上皮癌
 扁平上皮癌
 微小浸潤性扁平上皮癌
 リンパ上皮癌
 シュナイダー癌（鼻腔・副鼻腔）
 腺癌
 腺様のう胞癌
 神経内分泌癌

乳頭状腺癌
 ろ胞腺癌
 粘表皮癌
 のう胞腺癌
 浸潤性導管癌
 髓様癌
 腺房細胞癌
 腺扁平上皮癌
 上皮－筋上皮性癌
 悪性黒色腫
 肉腫
 多形性腺腫内癌（唾液腺）
 癌肉腫
 悪性筋上皮腫
 嗅神経芽腫（鼻腔）
 悪性リンパ腫

歯肉

悪性腫瘍
 上皮内癌
 未分化癌
 小細胞癌
 ゆう状癌
 上皮内扁平上皮癌
 扁平上皮癌
 微小浸潤性扁平上皮癌
 リンパ上皮癌
 シュナイダー癌（鼻腔・副鼻腔）
 腺癌
 腺様のう胞癌
 神経内分泌癌
 乳頭状腺癌
 ろ胞腺癌
 粘表皮癌
 のう胞腺癌
 浸潤性導管癌
 髓様癌
 腺房細胞癌
 腺扁平上皮癌
 上皮－筋上皮性癌
 悪性黒色腫
 肉腫
 多形性腺腫内癌（唾液腺）
 癌肉腫
 悪性筋上皮腫
 嗅神経芽腫（鼻腔）
 悪性リンパ腫

癌肉腫
 悪性筋上皮腫
 嗅神経芽腫（鼻腔）
 悪性リンパ腫

口腔底

悪性腫瘍
 上皮内癌
 未分化癌
 小細胞癌
 ゆう状癌
 上皮内扁平上皮癌
 扁平上皮癌
 微小浸潤性扁平上皮癌
 リンパ上皮癌
 シュナイダー癌（鼻腔・副鼻腔）
 腺癌
 腺様のう胞癌
 神経内分泌癌
 乳頭状腺癌
 ろ胞腺癌
 粘表皮癌
 のう胞腺癌
 浸潤性導管癌
 髓様癌
 腺房細胞癌
 腺扁平上皮癌
 上皮－筋上皮性癌
 悪性黒色腫
 肉腫
 多形性腺腫内癌（唾液腺）
 癌肉腫
 悪性筋上皮腫
 嗅神経芽腫（鼻腔）
 悪性リンパ腫

硬口蓋

悪性腫瘍
 上皮内癌
 未分化癌
 小細胞癌
 ゆう状癌

上皮内扁平上皮癌
 扁平上皮癌
 微小浸潤性扁平上皮癌
 リンパ上皮癌
 シュナイダー癌（鼻腔・副鼻腔）
 腺癌
 腺様のう胞癌
 神経内分泌癌
 乳頭状腺癌
 ろ胞腺癌
 粘表皮癌
 のう胞腺癌
 浸潤性導管癌
 髓様癌
 腺房細胞癌
 腺扁平上皮癌
 上皮－筋上皮性癌
 悪性黒色腫
 肉腫
 多形性腺腫内癌（唾液腺）
 癌肉腫
 悪性筋上皮腫
 嗅神経芽腫（鼻腔）
 悪性リンパ腫

軟口蓋（軟口蓋の鼻咽頭表面を除く）

悪性腫瘍
 上皮内癌
 未分化癌
 小細胞癌
 ゆう状癌
 上皮内扁平上皮癌
 扁平上皮癌
 微小浸潤性扁平上皮癌
 リンパ上皮癌
 シュナイダー癌（鼻腔・副鼻腔）
 腺癌
 腺様のう胞癌
 神経内分泌癌
 乳頭状腺癌
 ろ胞腺癌
 粘表皮癌
 のう胞腺癌
 浸潤性導管癌
 髓様癌
 腺房細胞癌
 腺扁平上皮癌
 上皮－筋上皮性癌
 悪性黒色腫
 肉腫
 多形性腺腫内癌（唾液腺）
 癌肉腫
 悪性筋上皮腫
 嗅神経芽腫（鼻腔）
 悪性リンパ腫

浸潤性導管癌
 髓様癌
 腺房細胞癌
 腺扁平上皮癌
 上皮－筋上皮性癌
 悪性黒色腫
 肉腫
 多形性腺腫内癌（唾液腺）
 癌肉腫
 悪性筋上皮腫
 嗅神経芽腫（鼻腔）
 悪性リンパ腫

頬粘膜

悪性腫瘍
 上皮内癌
 未分化癌
 小細胞癌
 ゆう状癌
 上皮内扁平上皮癌
 扁平上皮癌
 微小浸潤性扁平上皮癌
 リンパ上皮癌
 シュナイダー癌（鼻腔・副鼻腔）
 腺癌
 腺様のう胞癌
 神経内分泌癌
 乳頭状腺癌
 ろ胞腺癌
 粘表皮癌
 のう胞腺癌
 浸潤性導管癌
 髓様癌
 腺房細胞癌
 腺扁平上皮癌
 上皮－筋上皮性癌
 悪性黒色腫
 肉腫
 多形性腺腫内癌（唾液腺）
 癌肉腫
 悪性筋上皮腫
 嗅神経芽腫（鼻腔）
 悪性リンパ腫

口腔

悪性腫瘍
 上皮内癌
 未分化癌
 小細胞癌
 ゆう状癌
 上皮内扁平上皮癌
 扁平上皮癌
 微小浸潤性扁平上皮癌
 リンパ上皮癌
 シュナイダー癌（鼻腔・副鼻腔）
 腺癌
 腺様のう胞癌
 神経内分泌癌
 乳頭状腺癌
 ろ胞腺癌
 粘表皮癌
 のう胞腺癌
 浸潤性導管癌
 髓様癌
 腺房細胞癌
 腺扁平上皮癌
 上皮－筋上皮性癌
 悪性黒色腫
 肉腫
 多形性腺腫内癌（唾液腺）
 癌肉腫
 悪性筋上皮腫
 嗅神経芽腫（鼻腔）
 悪性リンパ腫

耳下腺

悪性腫瘍
 上皮内癌
 未分化癌
 小細胞癌
 ゆう状癌
 上皮内扁平上皮癌
 扁平上皮癌
 微小浸潤性扁平上皮癌
 リンパ上皮癌

シュナイダー癌（鼻腔・副鼻腔）
 腺癌
 腺様のう胞癌
 神経内分泌癌
 乳頭状腺癌
 ろ胞腺癌
 粘表皮癌
 のう胞腺癌
 浸潤性導管癌
 髓様癌
 腺房細胞癌
 腺扁平上皮癌
 上皮－筋上皮性癌
 悪性黒色腫
 肉腫
 多形性腺腫内癌（唾液腺）
 癌肉腫
 悪性筋上皮腫
 嗅神経芽腫（鼻腔）
 悪性リンパ腫

顎下腺

悪性腫瘍
 上皮内癌
 未分化癌
 小細胞癌
 ゆう状癌
 上皮内扁平上皮癌
 扁平上皮癌
 微小浸潤性扁平上皮癌
 リンパ上皮癌
 シュナイダー癌（鼻腔・副鼻腔）
 腺癌
 腺様のう胞癌
 神経内分泌癌
 乳頭状腺癌
 ろ胞腺癌
 粘表皮癌
 のう胞腺癌
 浸潤性導管癌
 髓様癌
 腺房細胞癌
 腺扁平上皮癌

上皮－筋上皮性癌
 悪性黒色腫
 肉腫
 多形性腺腫内癌（唾液腺）
 癌肉腫
 悪性筋上皮腫
 嗅神経芽腫（鼻腔）
 悪性リンパ腫

舌下腺

悪性腫瘍
 上皮内癌
 未分化癌
 小細胞癌
 ゆう状癌
 上皮内扁平上皮癌
 扁平上皮癌
 微小浸潤性扁平上皮癌
 リンパ上皮癌
 シュナイダー癌（鼻腔・副鼻腔）
 腺癌
 腺様のう胞癌
 神経内分泌癌
 乳頭状腺癌
 ろ胞腺癌
 粘表皮癌
 のう胞腺癌
 浸潤性導管癌
 髓様癌
 腺房細胞癌
 腺扁平上皮癌
 上皮－筋上皮性癌
 悪性黒色腫
 肉腫
 多形性腺腫内癌（唾液腺）
 癌肉腫
 悪性筋上皮腫
 嗅神経芽腫（鼻腔）
 悪性リンパ腫

大唾液腺

悪性腫瘍

上皮内癌
 未分化癌
 小細胞癌
 ゆう状癌
 上皮内扁平上皮癌
 扁平上皮癌
 微小浸潤性扁平上皮癌
 リンパ上皮癌
 シュナイダー癌（鼻腔・副鼻腔）
 腺癌
 腺様のう胞癌
 神経内分泌癌
 乳頭状腺癌
 ろ胞腺癌
 粘表皮癌
 のう胞腺癌
 浸潤性導管癌
 髓様癌
 腺房細胞癌
 腺扁平上皮癌
 上皮－筋上皮性癌
 悪性黒色腫
 肉腫
 多形性腺腫内癌（唾液腺）
 癌肉腫
 悪性筋上皮腫
 嗅神経芽腫（鼻腔）
 悪性リンパ腫

中咽頭

悪性腫瘍
 上皮内癌
 未分化癌
 小細胞癌
 ゆう状癌
 上皮内扁平上皮癌
 扁平上皮癌
 微小浸潤性扁平上皮癌
 リンパ上皮癌
 シュナイダー癌（鼻腔・副鼻腔）
 腺癌
 腺様のう胞癌
 神経内分泌癌

乳頭状腺癌
 ろ胞腺癌
 粘表皮癌
 のう胞腺癌
 浸潤性導管癌
 髓様癌
 腺房細胞癌
 腺扁平上皮癌
 上皮－筋上皮性癌
 悪性黒色腫
 肉腫
 多形性腺腫内癌（唾液腺）
 癌肉腫
 悪性筋上皮腫
 嗅神経芽腫（鼻腔）
 悪性リンパ腫

上咽頭（鼻咽頭）

悪性腫瘍
 上皮内癌
 未分化癌
 小細胞癌
 ゆう状癌
 上皮内扁平上皮癌
 扁平上皮癌
 微小浸潤性扁平上皮癌
 リンパ上皮癌
 シュナイダー癌（鼻腔・副鼻腔）
 腺癌
 腺様のう胞癌
 神経内分泌癌
 乳頭状腺癌
 ろ胞腺癌
 粘表皮癌
 のう胞腺癌
 浸潤性導管癌
 髓様癌
 腺房細胞癌
 腺扁平上皮癌
 上皮－筋上皮性癌
 悪性黒色腫
 肉腫
 多形性腺腫内癌（唾液腺）
 癌肉腫
 悪性筋上皮腫
 嗅神経芽腫（鼻腔）
 悪性リンパ腫

癌肉腫
 悪性筋上皮腫
 嗅神経芽腫（鼻腔）
 悪性リンパ腫

下咽頭

悪性腫瘍
 上皮内癌
 未分化癌
 小細胞癌
 ゆう状癌
 上皮内扁平上皮癌
 扁平上皮癌
 微小浸潤性扁平上皮癌
 リンパ上皮癌
 シュナイダー癌（鼻腔・副鼻腔）
 腺癌
 腺様のう胞癌
 神経内分泌癌
 乳頭状腺癌
 ろ胞腺癌
 粘表皮癌
 のう胞腺癌
 浸潤性導管癌
 髓様癌
 腺房細胞癌
 腺扁平上皮癌
 上皮－筋上皮性癌
 悪性黒色腫
 肉腫
 多形性腺腫内癌（唾液腺）
 癌肉腫
 悪性筋上皮腫
 嗅神経芽腫（鼻腔）
 悪性リンパ腫

鼻腔

悪性腫瘍
 上皮内癌
 未分化癌
 小細胞癌
 ゆう状癌

上皮内扁平上皮癌
 扁平上皮癌
 微小浸潤性扁平上皮癌
 リンパ上皮癌
 シュナイダー癌（鼻腔・副鼻腔）
 腺癌
 腺様のう胞癌
 神経内分泌癌
 乳頭状腺癌
 ろ胞腺癌
 粘表皮癌
 のう胞腺癌
 浸潤性導管癌
 髓様癌
 腺房細胞癌
 腺扁平上皮癌
 上皮－筋上皮性癌
 悪性黒色腫
 肉腫
 多形性腺腫内癌（唾液腺）
 癌肉腫
 悪性筋上皮腫
 嗅神経芽腫（鼻腔）
 悪性リンパ腫

中耳

悪性腫瘍
 上皮内癌
 未分化癌
 小細胞癌
 ゆう状癌
 上皮内扁平上皮癌
 扁平上皮癌
 微小浸潤性扁平上皮癌
 リンパ上皮癌
 シュナイダー癌（鼻腔・副鼻腔）
 腺癌
 腺様のう胞癌
 神経内分泌癌
 乳頭状腺癌
 ろ胞腺癌
 粘表皮癌
 のう胞腺癌
 浸潤性導管癌
 髓様癌
 腺房細胞癌
 腺扁平上皮癌
 上皮－筋上皮性癌
 悪性黒色腫
 肉腫
 多形性腺腫内癌（唾液腺）
 癌肉腫
 悪性筋上皮腫
 嗅神経芽腫（鼻腔）
 悪性リンパ腫

浸潤性導管癌
 髓様癌
 腺房細胞癌
 腺扁平上皮癌
 上皮－筋上皮性癌
 悪性黒色腫
 肉腫
 多形性腺腫内癌（唾液腺）
 癌肉腫
 悪性筋上皮腫
 嗅神経芽腫（鼻腔）
 悪性リンパ腫

上顎洞

悪性腫瘍
 上皮内癌
 未分化癌
 小細胞癌
 ゆう状癌
 上皮内扁平上皮癌
 扁平上皮癌
 微小浸潤性扁平上皮癌
 リンパ上皮癌
 シュナイダー癌（鼻腔・副鼻腔）
 腺癌
 腺様のう胞癌
 神経内分泌癌
 乳頭状腺癌
 ろ胞腺癌
 粘表皮癌
 のう胞腺癌
 浸潤性導管癌
 髓様癌
 腺房細胞癌
 腺扁平上皮癌
 上皮－筋上皮性癌
 悪性黒色腫
 肉腫
 多形性腺腫内癌（唾液腺）
 癌肉腫
 悪性筋上皮腫
 嗅神経芽腫（鼻腔）
 悪性リンパ腫

副鼻腔

悪性腫瘍
 上皮内癌
 未分化癌
 小細胞癌
 ゆう状癌
 上皮内扁平上皮癌
 扁平上皮癌
 微小浸潤性扁平上皮癌
 リンパ上皮癌
 シュナイダー癌（鼻腔・副鼻腔）
 腺癌
 腺様のう胞癌
 神経内分泌癌
 乳頭状腺癌
 ろ胞腺癌
 粘表皮癌
 のう胞腺癌
 浸潤性導管癌
 髓様癌
 腺房細胞癌
 腺扁平上皮癌
 上皮－筋上皮性癌
 悪性黒色腫
 肉腫
 多形性腺腫内癌（唾液腺）
 癌肉腫
 悪性筋上皮腫
 嗅神経芽腫（鼻腔）
 悪性リンパ腫

喉頭

悪性腫瘍
 上皮内癌
 未分化癌
 小細胞癌
 ゆう状癌
 上皮内扁平上皮癌
 扁平上皮癌
 微小浸潤性扁平上皮癌
 リンパ上皮癌

シュナイダー癌（鼻腔・副鼻腔）

腺癌
 腺様のう胞癌
 神経内分泌癌
 乳頭状腺癌
 ろ胞腺癌
 粘表皮癌
 のう胞腺癌
 浸潤性導管癌
 髓様癌
 腺房細胞癌
 腺扁平上皮癌
 上皮－筋上皮性癌
 悪性黒色腫
 肉腫
 多形性腺腫内癌（唾液腺）
 癌肉腫
 悪性筋上皮腫
 嗅神経芽腫（鼻腔）
 悪性リンパ腫

涙腺

悪性腫瘍
 上皮内癌
 未分化癌
 小細胞癌
 ゆう状癌
 上皮内扁平上皮癌
 扁平上皮癌
 微小浸潤性扁平上皮癌
 リンパ上皮癌
 シュナイダー癌（鼻腔・副鼻腔）
 腺癌
 腺様のう胞癌
 神経内分泌癌
 乳頭状腺癌
 ろ胞腺癌
 粘表皮癌
 のう胞腺癌
 浸潤性導管癌
 髓様癌
 腺房細胞癌
 腺扁平上皮癌

上皮－筋上皮性癌
 悪性黒色腫
 肉腫
 多形性腺腫内癌（唾液腺）
 癌肉腫
 悪性筋上皮腫
 嗅神経芽腫（鼻腔）
 悪性リンパ腫

甲状腺

悪性腫瘍
 上皮内癌
 未分化癌
 小細胞癌
 ゆう状癌
 上皮内扁平上皮癌
 扁平上皮癌
 微小浸潤性扁平上皮癌
 リンパ上皮癌
 シュナイダー癌（鼻腔・副鼻腔）
 腺癌
 腺様のう胞癌
 神経内分泌癌
 乳頭状腺癌
 ろ胞腺癌
 粘表皮癌
 のう胞腺癌
 浸潤性導管癌
 髓様癌
 腺房細胞癌
 腺扁平上皮癌
 上皮－筋上皮性癌
 悪性黒色腫
 肉腫
 多形性腺腫内癌（唾液腺）
 癌肉腫
 悪性筋上皮腫
 嗅神経芽腫（鼻腔）
 悪性リンパ腫

食道

頸部食道

悪性腫瘍
 上皮内癌
 未分化癌
 小細胞癌
 上皮内扁平上皮癌
 扁平上皮癌
 微小浸潤性扁平上皮癌
 扁平上皮内腫瘍，高異型度
 基底細胞様扁平上皮癌
 類基底細胞癌
 腺癌
 神経内分泌癌
 腺扁平上皮癌
 悪性黒色腫
 肉腫
 癌肉腫
 悪性リンパ腫

胸部食道

悪性腫瘍
 上皮内癌
 未分化癌
 小細胞癌
 上皮内扁平上皮癌
 扁平上皮癌
 微小浸潤性扁平上皮癌
 扁平上皮内腫瘍，高異型度
 基底細胞様扁平上皮癌
 類基底細胞癌
 腺癌
 神経内分泌癌
 腺扁平上皮癌
 悪性黒色腫
 肉腫
 癌肉腫
 悪性リンパ腫

腹部食道

悪性腫瘍
 上皮内癌

未分化癌
 小細胞癌
 上皮内扁平上皮癌
 扁平上皮癌
 微小浸潤性扁平上皮癌
 扁平上皮内腫瘍，高異型度
 基底細胞様扁平上皮癌
 類基底細胞癌
 腺癌
 神経内分泌癌
 腺扁平上皮癌
 悪性黒色腫
 肉腫
 癌肉腫
 悪性リンパ腫

食道の 2 部位以上広範

悪性腫瘍
 上皮内癌
 未分化癌
 小細胞癌
 上皮内扁平上皮癌
 扁平上皮癌
 微小浸潤性扁平上皮癌
 扁平上皮内腫瘍，高異型度
 基底細胞様扁平上皮癌
 類基底細胞癌
 腺癌
 神経内分泌癌
 腺扁平上皮癌
 悪性黒色腫
 肉腫
 癌肉腫
 悪性リンパ腫

胃，小腸

噴門

悪性腫瘍
 未分化癌
 扁平上皮癌

上皮内腺癌
 腺癌
 腺腫性ポリープ内上皮内腺癌
 腺腫性ポリープ内腺癌
 管状腺癌
 カルチノイド腫瘍
 神経内分泌癌
 乳頭状腺癌
 腺管絨毛腺腫内腺癌
 粘液腺癌
 印環細胞癌
 腺扁平上皮癌
 悪性黒色腫
 肉腫
 胃腸間質腫瘍
 胃腸間質肉腫，悪性胃腸間質腫瘍
 悪性リンパ腫

胃底部

悪性腫瘍
 未分化癌
 扁平上皮癌
 上皮内腺癌
 腺癌
 腺腫性ポリープ内上皮内腺癌
 腺腫性ポリープ内腺癌
 管状腺癌
 カルチノイド腫瘍
 神経内分泌癌
 乳頭状腺癌
 腺管絨毛腺腫内腺癌
 粘液腺癌
 印環細胞癌
 腺扁平上皮癌
 悪性黒色腫
 肉腫
 胃腸間質腫瘍
 胃腸間質肉腫，悪性胃腸間質腫瘍
 悪性リンパ腫

胃体部

悪性腫瘍

未分化癌
 扁平上皮癌
 上皮内腺癌
 腺癌
 腺腫性ポリープ内上皮内腺癌
 腺腫性ポリープ内腺癌
 管状腺癌
 カルチノイド腫瘍
 神経内分泌癌
 乳頭状腺癌
 腺管絨毛腺腫内腺癌
 粘液腺癌
 印環細胞癌
 腺扁平上皮癌
 悪性黒色腫
 肉腫
 胃腸間質腫瘍
 胃腸間質肉腫，悪性胃腸間質腫瘍
 悪性リンパ腫

胃前庭部

悪性腫瘍
 未分化癌
 扁平上皮癌
 上皮内腺癌
 腺癌
 腺腫性ポリープ内上皮内腺癌
 腺腫性ポリープ内腺癌
 管状腺癌
 カルチノイド腫瘍
 神経内分泌癌
 乳頭状腺癌
 腺管絨毛腺腫内腺癌
 粘液腺癌
 印環細胞癌
 腺扁平上皮癌
 悪性黒色腫
 肉腫
 胃腸間質腫瘍
 胃腸間質肉腫，悪性胃腸間質腫瘍
 悪性リンパ腫

幽門

悪性腫瘍
 未分化癌
 扁平上皮癌
 上皮内腺癌
 腺癌
 腺腫性ポリープ内上皮内腺癌
 腺腫性ポリープ内腺癌
 管状腺癌
 カルチノイド腫瘍
 神経内分泌癌
 乳頭状腺癌
 腺管絨毛腺腫内腺癌
 粘液腺癌
 印環細胞癌
 腺扁平上皮癌
 悪性黒色腫
 肉腫
 胃腸間質腫瘍
 胃腸間質肉腫，悪性胃腸間質腫瘍
 悪性リンパ腫

胃の2部位以上広範

悪性腫瘍
 未分化癌
 扁平上皮癌
 上皮内腺癌
 腺癌
 腺腫性ポリープ内上皮内腺癌
 腺腫性ポリープ内腺癌
 管状腺癌
 カルチノイド腫瘍
 神経内分泌癌
 乳頭状腺癌
 腺管絨毛腺腫内腺癌
 粘液腺癌
 印環細胞癌
 腺扁平上皮癌
 悪性黒色腫
 肉腫
 胃腸間質腫瘍
 胃腸間質肉腫，悪性胃腸間質腫瘍

悪性リンパ腫

十二指腸

悪性腫瘍
未分化癌
扁平上皮癌
上皮内腺癌
腺癌
腺腫性ポリープ内上皮内腺癌
腺腫性ポリープ内腺癌
管状腺癌
カルチノイド腫瘍
神経内分泌癌
乳頭状腺癌
腺管絨毛腺腫内腺癌
粘液腺癌
印環細胞癌
腺扁平上皮癌
悪性黒色腫
肉腫
胃腸間質腫瘍
胃腸間質肉腫, 悪性胃腸間質腫瘍
悪性リンパ腫

空腸

悪性腫瘍
未分化癌
扁平上皮癌
上皮内腺癌
腺癌
腺腫性ポリープ内上皮内腺癌
腺腫性ポリープ内腺癌
管状腺癌
カルチノイド腫瘍
神経内分泌癌
乳頭状腺癌
腺管絨毛腺腫内腺癌
粘液腺癌
印環細胞癌
腺扁平上皮癌
悪性黒色腫
肉腫

胃腸間質腫瘍
胃腸間質肉腫, 悪性胃腸間質腫瘍
悪性リンパ腫

回腸 (回盲弁を除く)

悪性腫瘍
未分化癌
扁平上皮癌
上皮内腺癌
腺癌
腺腫性ポリープ内上皮内腺癌
腺腫性ポリープ内腺癌
管状腺癌
カルチノイド腫瘍
神経内分泌癌
乳頭状腺癌
腺管絨毛腺腫内腺癌
粘液腺癌
印環細胞癌
腺扁平上皮癌
悪性黒色腫
肉腫
胃腸間質腫瘍
胃腸間質肉腫, 悪性胃腸間質腫瘍
悪性リンパ腫

小腸

悪性腫瘍
未分化癌
扁平上皮癌
上皮内腺癌
腺癌
腺腫性ポリープ内上皮内腺癌
腺腫性ポリープ内腺癌
管状腺癌
カルチノイド腫瘍
神経内分泌癌
乳頭状腺癌
腺管絨毛腺腫内腺癌
粘液腺癌
印環細胞癌
腺扁平上皮癌

悪性黒色腫
肉腫
胃腸間質腫瘍
胃腸間質肉腫，悪性胃腸間質腫瘍
悪性リンパ腫

盲腸・結腸，直腸，肛門

盲腸（回盲弁含む）

悪性腫瘍
上皮内癌
上皮内扁平上皮癌
扁平上皮癌
類基底細胞癌
上皮内腺癌
腺癌
腺腫性ポリープ内上皮内腺癌
腺腫性ポリープ内腺癌
管状腺癌
肛門腺腺癌（肛門管）
カルチノイド腫瘍
神経内分泌癌
乳頭状腺癌
絨毛状腺腫内上皮内腺癌
腺管絨毛腺腫内上皮内腺癌
腺管絨毛腺腫内腺癌
粘液性のう胞腺癌
粘液腺癌
印環細胞癌
乳房外 Paget 病
腺扁平上皮癌 悪
性黒色腫
肉腫
胃腸間質腫瘍
胃腸間質肉腫，悪性胃腸間質腫瘍
悪性リンパ腫

虫垂

悪性腫瘍
上皮内癌

上皮内扁平上皮癌
扁平上皮癌
類基底細胞癌
上皮内腺癌
腺癌
腺腫性ポリープ内上皮内腺癌
腺腫性ポリープ内腺癌
管状腺癌
肛門腺腺癌（肛門管）
カルチノイド腫瘍
神経内分泌癌
乳頭状腺癌
絨毛状腺腫内上皮内腺癌
腺管絨毛腺腫内上皮内腺癌
腺管絨毛腺腫内腺癌
粘液性のう胞腺癌
粘液腺癌
印環細胞癌
乳房外 Paget 病
腺扁平上皮癌 悪
性黒色腫
肉腫
胃腸間質腫瘍
胃腸間質肉腫，悪性胃腸間質腫瘍
悪性リンパ腫

上行結腸

悪性腫瘍
上皮内癌
上皮内扁平上皮癌
扁平上皮癌
類基底細胞癌
上皮内腺癌
腺癌
腺腫性ポリープ内上皮内腺癌
腺腫性ポリープ内腺癌
管状腺癌
肛門腺腺癌（肛門管）
カルチノイド腫瘍
神経内分泌癌
乳頭状腺癌

絨毛状腺腫内上皮内腺癌
 腺管絨毛腺腫内上皮内腺癌
 腺管絨毛腺腫内腺癌
 粘液性のう胞腺癌
 粘液腺癌
 印環細胞癌
 乳房外 Paget 病
 腺扁平上皮癌 悪
 性黒色腫
 肉腫
 胃腸間質腫瘍
 胃腸間質肉腫, 悪性胃腸間質腫瘍
 悪性リンパ腫

横行結腸

悪性腫瘍
 上皮内癌
 上皮内扁平上皮癌
 扁平上皮癌
 類基底細胞癌
 上皮内腺癌
 腺癌
 腺腫性ポリープ内上皮内腺癌
 腺腫性ポリープ内腺癌
 管状腺癌
 肛門腺腺癌 (肛門管)
 カルチノイド腫瘍
 神経内分泌癌
 乳頭状腺癌
 絨毛状腺腫内上皮内腺癌
 腺管絨毛腺腫内上皮内腺癌
 腺管絨毛腺腫内腺癌
 粘液性のう胞腺癌
 粘液腺癌
 印環細胞癌
 乳房外 Paget 病
 腺扁平上皮癌 悪
 性黒色腫
 肉腫
 胃腸間質腫瘍
 胃腸間質肉腫, 悪性胃腸間質腫瘍
 悪性リンパ腫

下行結腸

悪性腫瘍
 上皮内癌
 上皮内扁平上皮癌
 扁平上皮癌
 類基底細胞癌
 上皮内腺癌
 腺癌
 腺腫性ポリープ内上皮内腺癌
 腺腫性ポリープ内腺癌
 管状腺癌
 肛門腺腺癌 (肛門管)
 カルチノイド腫瘍
 神経内分泌癌
 乳頭状腺癌
 絨毛状腺腫内上皮内腺癌
 腺管絨毛腺腫内上皮内腺癌
 腺管絨毛腺腫内腺癌
 粘液性のう胞腺癌
 粘液腺癌
 印環細胞癌
 乳房外 Paget 病
 腺扁平上皮癌 悪
 性黒色腫
 肉腫
 胃腸間質腫瘍
 胃腸間質肉腫, 悪性胃腸間質腫瘍
 悪性リンパ腫

S 状結腸

悪性腫瘍
 上皮内癌
 上皮内扁平上皮癌
 扁平上皮癌
 類基底細胞癌
 上皮内腺癌
 腺癌
 腺腫性ポリープ内上皮内腺癌
 腺腫性ポリープ内腺癌
 管状腺癌

肛門腺腺癌（肛門管）
 カルチノイド腫瘍
 神経内分泌癌
 乳頭状腺癌
 絨毛状腺腫内上皮内腺癌
 腺管絨毛腺腫内上皮内腺癌
 腺管絨毛腺腫内腺癌
 粘液性のう胞腺癌
 粘液腺癌
 印環細胞癌
 乳房外 Paget 病
 腺扁平上皮癌 悪
 性黒色腫
 肉腫
 胃腸間質腫瘍
 胃腸間質肉腫，悪性胃腸間質腫瘍
 悪性リンパ腫

その他の結腸

悪性腫瘍
 上皮内癌
 上皮内扁平上皮癌
 扁平上皮癌
 類基底細胞癌
 上皮内腺癌
 腺癌
 腺腫性ポリープ内上皮内腺癌
 腺腫性ポリープ内腺癌
 管状腺癌
 肛門腺腺癌（肛門管）
 カルチノイド腫瘍
 神経内分泌癌
 乳頭状腺癌
 絨毛状腺腫内上皮内腺癌
 腺管絨毛腺腫内上皮内腺癌
 腺管絨毛腺腫内腺癌
 粘液性のう胞腺癌
 粘液腺癌
 印環細胞癌
 乳房外 Paget 病
 腺扁平上皮癌 悪
 性黒色腫
 肉腫
 胃腸間質腫瘍
 胃腸間質肉腫，悪性胃腸間質腫瘍
 悪性リンパ腫

悪性黒色腫
 肉腫
 胃腸間質腫瘍
 胃腸間質肉腫，悪性胃腸間質腫瘍
 悪性リンパ腫

直腸 S 状結腸移行部

悪性腫瘍
 上皮内癌
 上皮内扁平上皮癌
 扁平上皮癌
 類基底細胞癌
 上皮内腺癌
 腺癌
 腺腫性ポリープ内上皮内腺癌
 腺腫性ポリープ内腺癌
 管状腺癌
 肛門腺腺癌（肛門管）
 カルチノイド腫瘍
 神経内分泌癌
 乳頭状腺癌
 絨毛状腺腫内上皮内腺癌
 腺管絨毛腺腫内上皮内腺癌
 腺管絨毛腺腫内腺癌
 粘液性のう胞腺癌
 粘液腺癌
 印環細胞癌
 乳房外 Paget 病
 腺扁平上皮癌 悪
 性黒色腫
 肉腫
 胃腸間質腫瘍
 胃腸間質肉腫，悪性胃腸間質腫瘍
 悪性リンパ腫

直腸

悪性腫瘍
 上皮内癌
 上皮内扁平上皮癌
 扁平上皮癌
 類基底細胞癌

上皮内腺癌
 腺癌
 腺腫性ポリープ内上皮内腺癌
 腺腫性ポリープ内腺癌
 管状腺癌
 肛門腺腺癌（肛門管）
 カルチノイド腫瘍
 神経内分泌癌
 乳頭状腺癌
 絨毛状腺腫内上皮内腺癌
 腺管絨毛腺腫内上皮内腺癌
 腺管絨毛腺腫内腺癌
 粘液性のう胞腺癌
 粘液腺癌
 印環細胞癌
 乳房外 Paget 病
 腺扁平上皮癌
 悪性黒色腫
 肉腫
 胃腸間質腫瘍
 胃腸間質肉腫，悪性胃腸間質腫瘍
 悪性リンパ腫

肛門（肛門皮膚及び肛門周囲皮膚を除く）

悪性腫瘍
 上皮内癌
 上皮内扁平上皮癌
 扁平上皮癌
 類基底細胞癌
 上皮内腺癌
 腺癌
 腺腫性ポリープ内上皮内腺癌
 腺腫性ポリープ内腺癌
 管状腺癌
 肛門腺腺癌（肛門管）
 カルチノイド腫瘍
 神経内分泌癌
 乳頭状腺癌
 絨毛状腺腫内上皮内腺癌
 腺管絨毛腺腫内上皮内腺癌
 腺管絨毛腺腫内腺癌

粘液性のう胞腺癌
 粘液腺癌
 印環細胞癌
 乳房外 Paget 病
 腺扁平上皮癌 悪
 性黒色腫
 肉腫
 胃腸間質腫瘍
 胃腸間質肉腫，悪性胃腸間質腫瘍
 悪性リンパ腫

肝，胆管，胆のう

肝（肝内胆管を除く）

悪性腫瘍
 上皮内癌
 小細胞癌
 上皮内腺癌
 腺癌
 胆管癌（肝内胆管を含む）
 肝細胞癌
 肝細胞癌・胆管癌の混合型
 腺腫性ポリープ内上皮内腺癌
 腺腫性ポリープ内腺癌
 管状腺癌
 カルチノイド腫瘍
 神経内分泌癌
 乳頭状腺癌
 腺管絨毛腺腫内腺癌
 胆管のう胞腺癌（粘液性のう胞腺癌）
 粘液腺癌
 印環細胞癌
 腺扁平上皮癌
 神経内分泌への分化を伴う腺癌
 悪性黒色腫
 肉腫
 肝芽腫
 癌肉腫
 血管肉腫
 悪性類上皮血管内皮腫
 悪性リンパ腫

肝内胆管

悪性腫瘍
 上皮内癌
 小細胞癌
 上皮内腺癌
 腺癌
 胆管癌（胆管細胞癌）
 肝細胞癌
 肝細胞癌・胆管癌の混合型
 腺腫性ポリープ内上皮内腺癌
 腺腫性ポリープ内腺癌
 管状腺癌
 カルチノイド腫瘍
 神経内分泌癌
 乳頭状腺癌
 腺管絨毛腺腫内腺癌
 胆管のう胞腺癌（粘液のう胞腺癌）
 粘液腺癌
 印環細胞癌
 腺扁平上皮癌
 神経内分泌への分化を伴う腺癌
 悪性黒色腫
 肉腫
 肝芽腫
 癌肉腫
 血管肉腫
 悪性類上皮血管内皮腫
 悪性リンパ腫

胆のう

悪性腫瘍
 上皮内癌
 小細胞癌
 上皮内腺癌
 腺癌
 胆管癌（胆管細胞癌）
 肝細胞癌
 肝細胞癌・胆管癌の混合型
 腺腫性ポリープ内上皮内腺癌
 腺腫性ポリープ内腺癌
 管状腺癌
 カルチノイド腫瘍

神経内分泌癌

乳頭状腺癌
 腺管絨毛腺腫内腺癌
 胆管のう胞腺癌（粘液のう胞腺癌）
 粘液腺癌
 印環細胞癌
 腺扁平上皮癌
 神経内分泌への分化を伴う腺癌
 悪性黒色腫
 肉腫
 肝芽腫
 癌肉腫
 血管肉腫
 悪性類上皮血管内皮腫
 悪性リンパ腫

肝外胆管

悪性腫瘍
 上皮内癌
 小細胞癌
 上皮内腺癌
 腺癌
 胆管癌（胆管細胞癌）
 肝細胞癌
 肝細胞癌・胆管癌の混合型
 腺腫性ポリープ内上皮内腺癌
 腺腫性ポリープ内腺癌
 管状腺癌
 カルチノイド腫瘍
 神経内分泌癌
 乳頭状腺癌
 腺管絨毛腺腫内腺癌
 胆管のう胞腺癌（粘液のう胞腺癌）
 粘液腺癌
 印環細胞癌
 腺扁平上皮癌
 神経内分泌への分化を伴う腺癌
 悪性黒色腫
 肉腫
 肝芽腫
 癌肉腫
 血管肉腫
 悪性類上皮血管内皮腫

悪性リンパ腫

ファーター乳頭膨大部

悪性腫瘍
 上皮内癌
 小細胞癌
 上皮内腺癌
 腺癌
 胆管癌（胆管細胞癌）
 肝細胞癌
 肝細胞癌・胆管癌の混合型
 腺腫性ポリープ内上皮内腺癌
 腺腫性ポリープ内腺癌
 管状腺癌
 カルチノイド腫瘍
 神経内分泌癌
 乳頭状腺癌
 腺管絨毛腺腫内腺癌
 胆管のう胞腺癌（粘液のう胞腺癌）
 粘液腺癌
 印環細胞癌
 腺扁平上皮癌
 神経内分泌への分化を伴う腺癌
 悪性黒色腫
 肉腫
 肝芽腫
 癌肉腫
 血管肉腫
 悪性類上皮血管内皮腫
 悪性リンパ腫

睪

睪頭部

悪性腫瘍
 上皮内癌
 未分化癌
 小細胞癌
 腺癌
 悪性睪内分泌腫瘍
 管状腺癌

カルチノイド腫瘍

神経内分泌癌
 乳頭状腺癌
 非浸潤性導管内乳頭状粘液癌
 浸潤性導管内乳頭状粘液癌
 粘液性のう胞腺癌
 粘液腺癌
 浸潤性導管癌
 腺房細胞癌
 腺扁平上皮癌
 悪性黒色腫
 肉腫
 悪性リンパ腫

睪体部

悪性腫瘍
 上皮内癌
 未分化癌
 小細胞癌
 腺癌
 悪性睪内分泌腫瘍
 管状腺癌
 カルチノイド腫瘍
 神経内分泌癌
 乳頭状腺癌
 非浸潤性導管内乳頭状粘液癌
 浸潤性導管内乳頭状粘液癌
 粘液性のう胞腺癌
 粘液腺癌
 浸潤性導管癌
 腺房細胞癌
 腺扁平上皮癌
 悪性黒色腫
 肉腫
 悪性リンパ腫

睪尾部

悪性腫瘍
 上皮内癌
 未分化癌
 小細胞癌
 腺癌

悪性膵内分泌腫瘍
管状腺癌
カルチノイド腫瘍
神経内分泌癌
乳頭状腺癌
非浸潤性導管内乳頭状粘液癌
浸潤性導管内乳頭状粘液癌
粘液性のう胞腺癌
粘液腺癌
浸潤性導管癌
腺房細胞癌
腺扁平上皮癌
悪性黒色腫
肉腫
悪性リンパ腫

膵管

悪性腫瘍
上皮内癌
未分化癌
小細胞癌
腺癌
悪性膵内分泌腫瘍
管状腺癌
カルチノイド腫瘍
神経内分泌癌
乳頭状腺癌
非浸潤性導管内乳頭状粘液癌
浸潤性導管内乳頭状粘液癌
粘液性のう胞腺癌
粘液腺癌
浸潤性導管癌
腺房細胞癌
腺扁平上皮癌
悪性黒色腫
肉腫
悪性リンパ腫

膵の 2 部位以上広範

悪性腫瘍
上皮内癌
未分化癌

小細胞癌
腺癌
悪性膵内分泌腫瘍
管状腺癌
カルチノイド腫瘍
神経内分泌癌
乳頭状腺癌
非浸潤性導管内乳頭状粘液癌
浸潤性導管内乳頭状粘液癌
粘液性のう胞腺癌
粘液腺癌
浸潤性導管癌
腺房細胞癌
腺扁平上皮癌
悪性黒色腫
肉腫
悪性リンパ腫

肺・気管

気管

悪性腫瘍
上皮内癌 (AIS を含まず)
大細胞癌
大細胞神経内分泌癌
多形細胞癌
小細胞癌
非小細胞癌
扁平上皮癌
腺癌 (AIS を含む)
カルチノイド腫瘍
肺胞置換型腺癌 (MIA を含む)
浸潤性非粘液性腺癌
浸潤性粘液性腺癌
混合型腺癌
乳頭状腺癌
腺房型腺癌 (腺房細胞癌)
腺扁平上皮癌
悪性黒色腫
肉腫
悪性リンパ腫

主気管支

悪性腫瘍
 上皮内癌 (AIS を含まず)
 大細胞癌
 大細胞神経内分泌癌
 多形細胞癌
 小細胞癌
 非小細胞癌
 扁平上皮癌
 腺癌 (AIS を含む)
 カルチノイド腫瘍
 肺胞置換型腺癌 (MIA を含む)
 浸潤性非粘液性腺癌
 浸潤性粘液性腺癌
 混合型腺癌
 乳頭状腺癌
 腺房型腺癌 (腺房細胞癌)
 腺扁平上皮癌
 悪性黒色腫
 肉腫
 悪性リンパ腫

上葉, 肺

悪性腫瘍
 上皮内癌 (AIS を含まず)
 大細胞癌
 大細胞神経内分泌癌
 多形細胞癌
 小細胞癌
 非小細胞癌
 扁平上皮癌
 腺癌 (AIS を含む)
 カルチノイド腫瘍
 肺胞置換型腺癌 (MIA を含む)
 浸潤性非粘液性腺癌
 浸潤性粘液性腺癌
 混合型腺癌
 乳頭状腺癌
 腺房型腺癌 (腺房細胞癌)
 腺扁平上皮癌
 悪性黒色腫
 肉腫

悪性リンパ腫

中葉, 肺

悪性腫瘍
 上皮内癌 (AIS を含まず)
 大細胞癌
 大細胞神経内分泌癌
 多形細胞癌
 小細胞癌
 非小細胞癌
 扁平上皮癌
 腺癌 (AIS を含む)
 カルチノイド腫瘍
 肺胞置換型腺癌 (MIA を含む)
 浸潤性非粘液性腺癌
 浸潤性粘液性腺癌
 混合型腺癌
 乳頭状腺癌
 腺房型腺癌 (腺房細胞癌)
 腺扁平上皮癌
 悪性黒色腫
 肉腫
 悪性リンパ腫

下葉, 肺

悪性腫瘍
 上皮内癌 (AIS を含まず)
 大細胞癌
 大細胞神経内分泌癌
 多形細胞癌
 小細胞癌
 非小細胞癌
 扁平上皮癌
 腺癌 (AIS を含む)
 カルチノイド腫瘍
 肺胞置換型腺癌 (MIA を含む)
 浸潤性非粘液性腺癌
 浸潤性粘液性腺癌
 混合型腺癌
 乳頭状腺癌
 腺房型腺癌 (腺房細胞癌)
 腺扁平上皮癌

悪性黒色腫
肉腫
悪性リンパ腫

肺の2部位以上広範

悪性腫瘍
上皮内癌（AIS を含まず）
大細胞癌
大細胞神経内分泌癌
多形細胞癌
小細胞癌
非小細胞癌
扁平上皮癌
腺癌（AIS を含む）
カルチノイド腫瘍
肺胞置換型腺癌（MIA を含む）
浸潤性非粘液性腺癌
浸潤性粘液性腺癌
混合型腺癌
乳頭状腺癌
腺房型腺癌（腺房細胞癌）
腺扁平上皮癌
悪性黒色腫
肉腫
悪性リンパ腫

腎

腎（実質）

悪性腫瘍
移行上皮癌
乳頭状腺癌
淡明細胞型腎細胞癌
腎細胞癌
のう胞随伴性腎細胞癌
嫌色素性腎細胞癌
集合管癌
悪性黒色腫
肉腫
腎芽腫（ウィルムス腫瘍）
悪性リンパ腫

膀胱，尿管，腎盂，尿道

腎盂

悪性腫瘍
上皮内癌
未分化癌
偽肉腫様癌
小細胞癌
扁平上皮癌
尿路上皮内癌
尿路上皮癌（浸潤性）
非浸潤性乳頭状尿路上皮癌
乳頭状尿路上皮癌
微小乳頭状尿路上皮癌
腺癌
神経内分泌癌
乳頭状腺癌
明細胞腺癌
粘液腺癌
印環細胞癌
悪性黒色腫
肉腫
癌肉腫
悪性リンパ腫

尿管

悪性腫瘍
上皮内癌
未分化癌
偽肉腫様癌
小細胞癌
扁平上皮癌
尿路上皮内癌
尿路上皮癌（浸潤性）
非浸潤性乳頭状尿路上皮癌
乳頭状尿路上皮癌
微小乳頭状尿路上皮癌
腺癌
神経内分泌癌
乳頭状腺癌

明細胞腺癌
 粘液腺癌
 印環細胞癌
 惡性黑色腫
 肉腫
 癌肉腫
 惡性リンパ腫

膀胱三角

悪性腫瘍
 上皮内癌
 未分化癌
 偽肉腫様癌
 小細胞癌
 扁平上皮癌
 尿路上皮内癌
 尿路上皮癌（浸潤性）
 非浸潤性乳頭状尿路上皮癌
 乳頭状尿路上皮癌
 微小乳頭状尿路上皮癌
 腺癌
 神経内分泌癌
 乳頭状腺癌
 明細胞腺癌
 粘液腺癌
 印環細胞癌
 惡性黑色腫
 肉腫
 癌肉腫
 惡性リンパ腫

膀胱円蓋

悪性腫瘍
 上皮内癌
 未分化癌
 偽肉腫様癌
 小細胞癌
 扁平上皮癌
 尿路上皮内癌
 尿路上皮癌（浸潤性）
 非浸潤性乳頭状尿路上皮癌
 乳頭状尿路上皮癌

微小乳頭状尿路上皮癌
 腺癌
 神経内分泌癌
 乳頭状腺癌
 明細胞腺癌
 粘液腺癌
 印環細胞癌
 惡性黑色腫
 肉腫
 癌肉腫
 惡性リンパ腫

膀胱側壁

悪性腫瘍
 上皮内癌
 未分化癌
 偽肉腫様癌
 小細胞癌
 扁平上皮癌
 尿路上皮内癌
 尿路上皮癌（浸潤性）
 非浸潤性乳頭状尿路上皮癌
 乳頭状尿路上皮癌
 微小乳頭状尿路上皮癌
 腺癌
 神経内分泌癌
 乳頭状腺癌
 明細胞腺癌
 粘液腺癌
 印環細胞癌
 惡性黑色腫
 肉腫
 癌肉腫
 惡性リンパ腫

膀胱前壁

悪性腫瘍
 上皮内癌
 未分化癌
 偽肉腫様癌
 小細胞癌
 扁平上皮癌

尿路上皮內癌
 尿路上皮癌（浸潤性）
 非浸潤性乳頭狀尿路上皮癌
 乳頭狀尿路上皮癌
 微小乳頭狀尿路上皮癌
 腺癌
 神經內分泌癌
 乳頭狀腺癌
 明細胞腺癌
 粘液腺癌
 印環細胞癌
 惡性黑色腫
 肉腫
 癌肉腫
 惡性リンパ腫

膀胱後壁

惡性腫瘍
 上皮內癌
 未分化癌
 偽肉腫樣癌
 小細胞癌
 扁平上皮癌
 尿路上皮內癌
 尿路上皮癌（浸潤性）
 非浸潤性乳頭狀尿路上皮癌
 乳頭狀尿路上皮癌
 微小乳頭狀尿路上皮癌
 腺癌
 神經內分泌癌
 乳頭狀腺癌
 明細胞腺癌
 粘液腺癌
 印環細胞癌
 惡性黑色腫
 肉腫
 癌肉腫
 惡性リンパ腫

膀胱頸部

惡性腫瘍
 上皮內癌

未分化癌
 偽肉腫樣癌
 小細胞癌
 扁平上皮癌
 尿路上皮內癌
 尿路上皮癌（浸潤性）
 非浸潤性乳頭狀尿路上皮癌
 乳頭狀尿路上皮癌
 微小乳頭狀尿路上皮癌
 腺癌
 神經內分泌癌
 乳頭狀腺癌
 明細胞腺癌
 粘液腺癌
 印環細胞癌
 惡性黑色腫
 肉腫
 癌肉腫
 惡性リンパ腫

尿管口

惡性腫瘍
 上皮內癌
 未分化癌
 偽肉腫樣癌
 小細胞癌
 扁平上皮癌
 尿路上皮內癌
 尿路上皮癌（浸潤性）
 非浸潤性乳頭狀尿路上皮癌
 乳頭狀尿路上皮癌
 微小乳頭狀尿路上皮癌
 腺癌
 神經內分泌癌
 乳頭狀腺癌
 明細胞腺癌
 粘液腺癌
 印環細胞癌
 惡性黑色腫
 肉腫
 癌肉腫
 惡性リンパ腫

膀胱

悪性腫瘍
 上皮内癌
 未分化癌
 偽肉腫様癌
 小細胞癌
 扁平上皮癌
 尿路上皮内癌
 尿路上皮癌（浸潤性）
 非浸潤性乳頭状尿路上皮癌
 乳頭状尿路上皮癌
 微小乳頭状尿路上皮癌
 腺癌
 神経内分泌癌
 乳頭状腺癌
 明細胞腺癌
 粘液腺癌
 印環細胞癌
 悪性黒色腫
 肉腫
 癌肉腫
 悪性リンパ腫

尿道

悪性腫瘍
 上皮内癌
 未分化癌
 偽肉腫様癌
 小細胞癌
 扁平上皮癌
 尿路上皮内癌
 尿路上皮癌（浸潤性）
 非浸潤性乳頭状尿路上皮癌
 乳頭状尿路上皮癌
 微小乳頭状尿路上皮癌
 腺癌
 神経内分泌癌
 乳頭状腺癌
 明細胞腺癌
 粘液腺癌
 印環細胞癌
 悪性黒色腫

肉腫

癌肉腫
 悪性リンパ腫

前立腺，陰茎，陰のう，その他

陰茎

悪性腫瘍
 上皮内癌
 未分化癌
 小細胞癌
 ゆう状癌
 上皮内扁平上皮癌
 扁平上皮癌
 ケイラー紅色肥厚症
 ボウエン病
 基底細胞癌
 尿路上皮癌（移行上皮癌）
 腺癌
 上皮内腺腫瘍，高異型度（PIN3を除く）
 管状腺癌
 神経内分泌癌
 類内膜腺癌
 アポクリン腺癌
 粘液腺癌
 印環細胞癌
 浸潤性導管癌
 表皮内乳房外 Paget 病
 乳房外 Paget 病
 腺房細胞癌
 腺扁平上皮癌
 悪性黒色腫
 肉腫
 悪性リンパ腫

前立腺

悪性腫瘍
 上皮内癌
 未分化癌
 小細胞癌
 ゆう状癌

上皮内扁平上皮癌
 扁平上皮癌
 ケイラー紅色肥厚症
 ボウエン病
 基底細胞癌
 尿路上皮癌（移行上皮癌）
 腺癌
 上皮内腺腫瘍，高異型度（PIN3 を除く）
 管状腺癌
 神経内分泌癌
 類内膜腺癌
 アポクリン腺癌
 粘液腺癌
 印環細胞癌
 浸潤性導管癌
 表皮内乳房外 Paget 病
 乳房外 Paget 病
 腺房細胞癌
 腺扁平上皮癌
 悪性黒色腫
 肉腫
 悪性リンパ腫

陰のう

悪性腫瘍
 上皮内癌
 未分化癌
 小細胞癌
 ゆう状癌
 上皮内扁平上皮癌
 扁平上皮癌
 ケイラー紅色肥厚症
 ボウエン病
 基底細胞癌
 尿路上皮癌（移行上皮癌）
 腺癌
 上皮内腺腫瘍，高異型度（PIN3 を除く）
 管状腺癌
 神経内分泌癌
 類内膜腺癌
 アポクリン腺癌
 粘液腺癌
 印環細胞癌

浸潤性導管癌
 表皮内乳房外 Paget 病
 乳房外 Paget 病
 腺房細胞癌
 腺扁平上皮癌
 悪性黒色腫
 肉腫
 悪性リンパ腫

その他の男性生殖器

悪性腫瘍
 上皮内癌
 未分化癌
 小細胞癌
 ゆう状癌
 上皮内扁平上皮癌
 扁平上皮癌
 ケイラー紅色肥厚症
 ボウエン病
 基底細胞癌
 尿路上皮癌（移行上皮癌）
 腺癌
 上皮内腺腫瘍，高異型度（PIN3 を除く）
 管状腺癌
 神経内分泌癌
 類内膜腺癌
 アポクリン腺癌
 粘液腺癌
 印環細胞癌
 浸潤性導管癌
 表皮内乳房外 Paget 病
 乳房外 Paget 病
 腺房細胞癌
 腺扁平上皮癌
 悪性黒色腫
 肉腫
 悪性リンパ腫

精巣，卵巣

卵巣

悪性腫瘍
 未分化癌
 扁平上皮癌
 腺癌
 カルチノイド腫瘍
 明細胞腺癌
 混合細胞腺癌
 類内膜腺癌
 漿液性のう胞腺癌（卵巣）
 乳頭状漿液性のう胞腺癌（卵巣）
 漿液性表在性乳頭癌（卵巣）
 粘液性のう胞腺癌（卵巣）
 粘液腺癌
 扁平上皮化生を伴う腺癌
 悪性顆粒膜細胞腫瘍（卵巣）
 悪性黒色腫
 肉腫
 胎芽性横紋筋肉腫
 癌肉腫
 未分化胚腫
 セミノーマ（精巣）
 胚腫
 胎芽性癌
 卵黄のう腫瘍
 悪性奇形腫
 奇形癌
 悪性転化を伴う奇形腫
 混合性胚細胞腫瘍
 絨毛癌
 悪性リンパ腫

精巣

悪性腫瘍
 未分化癌
 扁平上皮癌
 腺癌
 カルチノイド腫瘍
 明細胞腺癌
 混合細胞腺癌
 類内膜腺癌
 漿液性のう胞腺癌（卵巣）
 乳頭状漿液性のう胞腺癌（卵巣）
 漿液性表在性乳頭癌（卵巣）

粘液性のう胞腺癌（卵巣）
 粘液腺癌
 扁平上皮化生を伴う腺癌
 悪性顆粒膜細胞腫瘍（卵巣）
 悪性黒色腫
 肉腫
 胎芽性横紋筋肉腫
 癌肉腫
 未分化胚腫
 セミノーマ（精巣）
 胚腫
 胎芽性癌
 卵黄のう腫瘍
 悪性奇形腫
 奇形癌
 悪性転化を伴う奇形腫
 混合性胚細胞腫瘍
 絨毛癌
 悪性リンパ腫

子宮頸部・膣

膣

悪性腫瘍
 上皮内癌
 小細胞癌
 上皮内扁平上皮癌
 扁平上皮癌
 微小浸潤扁平上皮癌
 扁平上皮内腫瘍，高異型度
 上皮内腺癌
 腺癌
 明細胞腺癌
 類内膜腺癌
 内頸部型腺癌
 漿液性腺癌
 粘液腺癌
 内頸部型粘液性腺癌
 腺扁平上皮癌
 悪性黒色腫
 肉腫
 悪性リンパ腫

子宮頸部

悪性腫瘍
 上皮内癌
 小細胞癌
 上皮内扁平上皮癌
 扁平上皮癌
 微小浸潤扁平上皮癌
 扁平上皮内腫瘍，高異型度
 上皮内腺癌
 腺癌
 明細胞腺癌
 類内膜腺癌
 内頸部型腺癌
 漿液性腺癌
 粘液腺癌
 内頸部型粘液性腺癌
 腺扁平上皮癌
 悪性黒色腫
 肉腫
 悪性リンパ腫

子宮体部・子宮

子宮体部

悪性腫瘍
 未分化癌
 小細胞癌
 上皮内腺癌
 腺癌
 明細胞腺癌
 混合細胞腺癌
 類内膜腺癌
 漿液性のう胞腺癌
 粘液腺癌
 腺扁平上皮癌
 扁平上皮化生を伴う腺癌
 悪性黒色腫
 肉腫
 平滑筋肉腫
 子宮内膜間質肉腫

子宮内膜間質肉腫，軽度
 腺肉腫
 癌肉腫
 悪性リンパ腫

子宮（頸部/体部不詳）

悪性腫瘍
 未分化癌
 小細胞癌
 上皮内腺癌
 腺癌
 明細胞腺癌
 混合細胞腺癌
 類内膜腺癌
 漿液性のう胞腺癌
 粘液腺癌
 腺扁平上皮癌
 扁平上皮化生を伴う腺癌
 悪性黒色腫
 肉腫
 平滑筋肉腫
 子宮内膜間質肉腫
 子宮内膜間質肉腫，軽度
 腺肉腫
 癌肉腫
 悪性リンパ腫

外陰，胎盤，その他

外陰

悪性腫瘍
 上皮内癌
 未分化癌
 ゆう状癌
 上皮内扁平上皮癌
 扁平上皮癌
 扁平上皮内腫瘍，高異型度
 ボウエン病
 基底細胞癌
 移行上皮癌
 上皮内腺癌

腺癌
 腺様のう胞癌
 乳頭状腺癌
 明細胞腺癌
 類内膜腺癌
 アポクリン腺癌
 漿液性のう胞腺癌
 乳頭状漿液性のう胞腺癌
 漿液性表在性乳頭癌
 粘液腺癌
 表皮内乳房外 Paget 病
 乳房外 Paget 病
 悪性黒色腫
 肉腫
 ミュー管混合腫瘍
 癌肉腫
 絨毛癌
 悪性リンパ腫

その他の女性生殖器

悪性腫瘍
 上皮内癌
 未分化癌
 ゆう状癌
 上皮内扁平上皮癌
 扁平上皮癌
 扁平上皮内腫瘍，高異型度
 ボウエン病
 基底細胞癌
 移行上皮癌
 上皮内腺癌
 腺癌
 腺様のう胞癌
 乳頭状腺癌
 明細胞腺癌
 類内膜腺癌
 アポクリン腺癌
 漿液性のう胞腺癌
 乳頭状漿液性のう胞腺癌
 漿液性表在性乳頭癌
 粘液腺癌
 表皮内乳房外 Paget 病
 乳房外 Paget 病
 悪性黒色腫
 肉腫
 ミュー管混合腫瘍
 癌肉腫
 絨毛癌
 悪性リンパ腫

悪性黒色腫
 肉腫
 ミュー管混合腫瘍
 癌肉腫
 絨毛癌
 悪性リンパ腫

胎盤

悪性腫瘍
 上皮内癌
 未分化癌
 ゆう状癌
 上皮内扁平上皮癌
 扁平上皮癌
 扁平上皮内腫瘍，高異型度
 ボウエン病
 基底細胞癌
 移行上皮癌
 上皮内腺癌
 腺癌
 腺様のう胞癌
 乳頭状腺癌
 明細胞腺癌
 類内膜腺癌
 アポクリン腺癌
 漿液性のう胞腺癌
 乳頭状漿液性のう胞腺癌
 漿液性表在性乳頭癌
 粘液腺癌
 表皮内乳房外 Paget 病
 乳房外 Paget 病
 悪性黒色腫
 肉腫
 ミュー管混合腫瘍
 癌肉腫
 絨毛癌
 悪性リンパ腫

乳房

E' 乳頭

悪性腫瘍
 腺癌
 管状腺癌
 アポクリン腺癌
 粘液腺癌
 非浸潤性導管内癌
 浸潤性導管癌（乳頭腺管癌，充実腺管癌，硬癌を
 含む）
 髓様癌
 小葉性上皮内癌
 小葉癌
 浸潤性導管内癌及び小葉癌
 乳房 Paget 病表皮内癌
 悪性黒色腫
 肉腫
 悪性葉状腫瘍
 悪性リンパ腫

E 乳房中央部

悪性腫瘍
 腺癌
 管状腺癌
 アポクリン腺癌
 粘液腺癌
 非浸潤性導管内癌
 浸潤性導管癌（乳頭腺管癌，充実腺管癌，硬癌を
 含む）
 髓様癌
 小葉性上皮内癌
 小葉癌
 浸潤性導管内癌及び小葉癌
 乳房 Paget 病表皮内癌
 悪性黒色腫
 肉腫
 悪性葉状腫瘍
 悪性リンパ腫

A 乳房上内側 4 分の 1

悪性腫瘍
 腺癌
 管状腺癌
 アポクリン腺癌

粘液腺癌
 非浸潤性導管内癌
 浸潤性導管癌（乳頭腺管癌，充実腺管癌，硬癌を
 含む）
 髓様癌
 小葉性上皮内癌
 小葉癌
 浸潤性導管内癌及び小葉癌
 乳房 Paget 病表皮内癌
 悪性黒色腫
 肉腫
 悪性葉状腫瘍
 悪性リンパ腫

B 乳房下内側 4 分の 1

悪性腫瘍
 腺癌
 管状腺癌
 アポクリン腺癌
 粘液腺癌
 非浸潤性導管内癌
 浸潤性導管癌（乳頭腺管癌，充実腺管癌，硬癌を
 含む）
 髓様癌
 小葉性上皮内癌
 小葉癌
 浸潤性導管内癌及び小葉癌
 乳房 Paget 病表皮内癌
 悪性黒色腫
 肉腫
 悪性葉状腫瘍
 悪性リンパ腫

C 乳房上外側 4 分の 1

悪性腫瘍
 腺癌
 管状腺癌
 アポクリン腺癌
 粘液腺癌
 非浸潤性導管内癌
 浸潤性導管癌（乳頭腺管癌，充実腺管癌，硬癌を
 含む）

髄様癌
 小葉性上皮内癌
 小葉癌
 浸潤性導管内癌及び小葉癌
 乳房 Paget 病表皮内癌
 悪性黒色腫
 肉腫
 悪性葉状腫瘍
 悪性リンパ腫

乳房 Paget 病表皮内癌
 悪性黒色腫
 肉腫
 悪性葉状腫瘍
 悪性リンパ腫

乳房の 2 部位以上広範

悪性腫瘍
 腺癌
 管状腺癌
 アポクリン腺癌
 粘液腺癌
 非浸潤性導管内癌
 浸潤性導管癌（乳頭腺管癌，充実腺管癌，硬癌を
 含む）
 髄様癌
 小葉性上皮内癌
 小葉癌
 浸潤性導管内癌及び小葉癌
 乳房 Paget 病表皮内癌
 悪性黒色腫
 肉腫
 悪性葉状腫瘍
 悪性リンパ腫

D 乳房下外側 4 分の 1

悪性腫瘍
 腺癌
 管状腺癌
 アポクリン腺癌
 粘液腺癌
 非浸潤性導管内癌
 浸潤性導管癌（乳頭腺管癌，充実腺管癌，硬癌を
 含む）
 髄様癌
 小葉性上皮内癌
 小葉癌
 浸潤性導管内癌及び小葉癌
 乳房 Paget 病表皮内癌
 悪性黒色腫
 肉腫
 悪性葉状腫瘍
 悪性リンパ腫

皮膚

口唇の皮膚

悪性腫瘍
 上皮内扁平上皮癌
 扁平上皮癌
 ボウエン病
 基底細胞癌
 メルケル細胞癌
 悪性エクリン汗孔腫
 脂腺癌
 乳房外 Paget 病
 上皮内黒色腫 悪
 性黒色腫
 悪性肢端黒子黒色腫
 皮膚線維肉腫

C' 乳腺腋窩尾部

悪性腫瘍
 腺癌
 管状腺癌
 アポクリン腺癌
 粘液腺癌
 非浸潤性導管内癌
 浸潤性導管癌（乳頭腺管癌，充実腺管癌，硬癌を
 含む）
 髄様癌
 小葉性上皮内癌
 小葉癌
 浸潤性導管内癌及び小葉癌

血管肉腫
悪性リンパ腫
菌状息肉症
皮膚 T 細胞リンパ腫

眼瞼の皮膚

悪性腫瘍
上皮内扁平上皮癌
扁平上皮癌
ボウエン病
基底細胞癌
メルケル細胞癌
悪性エクリン汗孔腫
脂腺癌
乳房外 Paget 病
上皮内黒色腫 悪
性黒色腫
悪性肢端黒子黒色腫
皮膚線維肉腫
血管肉腫
悪性リンパ腫
菌状息肉症
皮膚 T 細胞リンパ腫

外耳の皮膚

悪性腫瘍
上皮内扁平上皮癌
扁平上皮癌
ボウエン病
基底細胞癌
メルケル細胞癌
悪性エクリン汗孔腫
脂腺癌
乳房外 Paget 病
上皮内黒色腫 悪
性黒色腫
悪性肢端黒子黒色腫
皮膚線維肉腫
血管肉腫
悪性リンパ腫
菌状息肉症
皮膚 T 細胞リンパ腫

顔面の皮膚その他

悪性腫瘍
上皮内扁平上皮癌
扁平上皮癌
ボウエン病
基底細胞癌
メルケル細胞癌
悪性エクリン汗孔腫
脂腺癌
乳房外 Paget 病
上皮内黒色腫 悪
性黒色腫
悪性肢端黒子黒色腫
皮膚線維肉腫
血管肉腫
悪性リンパ腫
菌状息肉症
皮膚 T 細胞リンパ腫

頭皮及び頸の皮膚

悪性腫瘍
上皮内扁平上皮癌
扁平上皮癌
ボウエン病
基底細胞癌
メルケル細胞癌
悪性エクリン汗孔腫
脂腺癌
乳房外 Paget 病
上皮内黒色腫 悪
性黒色腫
悪性肢端黒子黒色腫
皮膚線維肉腫
血管肉腫
悪性リンパ腫
菌状息肉症
皮膚 T 細胞リンパ腫

体幹の皮膚

悪性腫瘍

上皮内扁平上皮癌
 扁平上皮癌
 ボウエン病
 基底細胞癌
 メルケル細胞癌
 悪性エクリン汗孔腫
 脂腺癌
 乳房外 Paget 病
 上皮内黒色腫 悪
 性黒色腫
 悪性肢端黒子黒色腫
 皮膚線維肉腫
 血管肉腫
 悪性リンパ腫
 菌状息肉症
 皮膚 T 細胞リンパ腫

上肢及び肩の皮膚

悪性腫瘍
 上皮内扁平上皮癌
 扁平上皮癌
 ボウエン病
 基底細胞癌
 メルケル細胞癌
 悪性エクリン汗孔腫
 脂腺癌
 乳房外 Paget 病
 上皮内黒色腫 悪
 性黒色腫
 悪性肢端黒子黒色腫
 皮膚線維肉腫
 血管肉腫
 悪性リンパ腫
 菌状息肉症
 皮膚 T 細胞リンパ腫

下肢及び股関節部の皮膚

悪性腫瘍
 上皮内扁平上皮癌
 扁平上皮癌
 ボウエン病
 基底細胞癌

メルケル細胞癌
 悪性エクリン汗孔腫
 脂腺癌
 乳房外 Paget 病
 上皮内黒色腫 悪
 性黒色腫
 悪性肢端黒子黒色腫
 皮膚線維肉腫
 血管肉腫
 悪性リンパ腫
 菌状息肉症
 皮膚 T 細胞リンパ腫

その他の皮膚

悪性腫瘍
 上皮内扁平上皮癌
 扁平上皮癌
 ボウエン病
 基底細胞癌
 メルケル細胞癌
 悪性エクリン汗孔腫
 脂腺癌
 乳房外 Paget 病
 上皮内黒色腫 悪
 性黒色腫
 悪性肢端黒子黒色腫
 皮膚線維肉腫
 血管肉腫
 悪性リンパ腫
 菌状息肉症
 皮膚 T 細胞リンパ腫

大陰唇の皮膚

悪性腫瘍
 上皮内扁平上皮癌
 扁平上皮癌
 ボウエン病
 基底細胞癌
 メルケル細胞癌
 悪性エクリン汗孔腫
 脂腺癌
 乳房外 Paget 病

上皮内黒色腫
 悪性黒色腫
 悪性肢端黒子黒色腫
 皮膚線維肉腫
 血管肉腫
 悪性リンパ腫
 菌状息肉症
 皮膚 T 細胞リンパ腫

外陰部の皮膚

悪性腫瘍
 上皮内扁平上皮癌
 扁平上皮癌
 ボウエン病
 基底細胞癌
 メルケル細胞癌
 悪性エクリン汗孔腫
 脂腺癌
 乳房外 Paget 病
 上皮内黒色腫 悪
 性黒色腫
 悪性肢端黒子黒色腫
 皮膚線維肉腫
 血管肉腫
 悪性リンパ腫
 菌状息肉症
 皮膚 T 細胞リンパ腫

陰茎の皮膚

悪性腫瘍
 上皮内扁平上皮癌
 扁平上皮癌
 ボウエン病
 基底細胞癌
 メルケル細胞癌
 悪性エクリン汗孔腫
 脂腺癌
 乳房外 Paget 病
 上皮内黒色腫 悪
 性黒色腫
 悪性肢端黒子黒色腫
 皮膚線維肉腫

血管肉腫
 悪性リンパ腫
 菌状息肉症
 皮膚 T 細胞リンパ腫

陰囊の皮膚

悪性腫瘍
 上皮内扁平上皮癌
 扁平上皮癌
 ボウエン病
 基底細胞癌
 メルケル細胞癌
 悪性エクリン汗孔腫
 脂腺癌
 乳房外 Paget 病
 上皮内黒色腫 悪
 性黒色腫
 悪性肢端黒子黒色腫
 皮膚線維肉腫
 血管肉腫
 悪性リンパ腫
 菌状息肉症
 皮膚 T 細胞リンパ腫

骨軟部

骨関節上肢の長骨

肉腫
 紡錘形細胞肉腫
 巨細胞肉腫（骨 M-9250/3 を除く）
 類上皮肉腫
 線維肉腫
 線維粘液肉腫
 悪性線維性組織球腫
 脂肪肉腫
 高分化型脂肪肉腫
 平滑筋肉腫
 滑膜肉腫
 血管肉腫
 骨肉腫（骨，関節，関節軟骨）
 軟骨肉腫（骨，関節，関節軟骨）

悪性骨巨細胞腫瘍（骨，関節，関節軟骨）
 ユーイング肉腫（骨，関節，関節軟骨）
 長管骨アダマンチノーマ（肢の骨，関節，関節軟骨）
 悪性歯原性腫瘍（肢以外の骨，関節，関節軟骨）
 末梢性神経外胚葉腫瘍
 脊索腫
 原始神経外胚葉腫瘍
 神経節神経芽腫
 神経芽腫
 悪性末梢神経鞘性腫瘍
 悪性神経鞘腫
 悪性リンパ腫
 形質細胞腫

骨関節上肢の短骨

肉腫
 紡錘形細胞肉腫
 巨細胞肉腫（骨 M-9250/3 を除く）
 類上皮肉腫
 線維肉腫
 線維粘液肉腫
 悪性線維性組織球腫
 脂肪肉腫
 高分化型脂肪肉腫
 平滑筋肉腫
 滑膜肉腫
 血管肉腫
 骨肉腫（骨，関節，関節軟骨）
 軟骨肉腫（骨，関節，関節軟骨）
 悪性骨巨細胞腫瘍（骨，関節，関節軟骨）
 ユーイング肉腫（骨，関節，関節軟骨）
 長管骨アダマンチノーマ（肢の骨，関節，関節軟骨）
 悪性歯原性腫瘍（肢以外の骨，関節，関節軟骨）
 末梢性神経外胚葉腫瘍
 脊索腫
 原始神経外胚葉腫瘍
 神経節神経芽腫
 神経芽腫
 悪性末梢神経鞘性腫瘍
 悪性神経鞘腫
 悪性リンパ腫
 形質細胞腫

骨関節下肢の長骨

肉腫
 紡錘形細胞肉腫
 巨細胞肉腫（骨 M-9250/3 を除く）
 類上皮肉腫
 線維肉腫
 線維粘液肉腫
 悪性線維性組織球腫
 脂肪肉腫
 高分化型脂肪肉腫
 平滑筋肉腫
 滑膜肉腫
 血管肉腫
 骨肉腫（骨，関節，関節軟骨）
 軟骨肉腫（骨，関節，関節軟骨）
 悪性骨巨細胞腫瘍（骨，関節，関節軟骨）
 ユーイング肉腫（骨，関節，関節軟骨）
 長管骨アダマンチノーマ（肢の骨，関節，関節軟骨）
 悪性歯原性腫瘍（肢以外の骨，関節，関節軟骨）
 末梢性神経外胚葉腫瘍
 脊索腫
 原始神経外胚葉腫瘍
 神経節神経芽腫
 神経芽腫
 悪性末梢神経鞘性腫瘍
 悪性神経鞘腫
 悪性リンパ腫
 形質細胞腫

骨関節下肢の短骨

肉腫
 紡錘形細胞肉腫
 巨細胞肉腫（骨 M-9250/3 を除く）
 類上皮肉腫
 線維肉腫
 線維粘液肉腫
 悪性線維性組織球腫
 脂肪肉腫
 高分化型脂肪肉腫
 平滑筋肉腫
 滑膜肉腫
 血管肉腫

骨肉腫（骨，関節，関節軟骨）
 軟骨肉腫（骨，関節，関節軟骨）
 悪性骨巨細胞腫瘍（骨，関節，関節軟骨）
 ユーイング肉腫（骨，関節，関節軟骨）
 長管骨アダマンチノーマ（肢の骨，関節，関節軟骨）
 悪性歯原性腫瘍（肢以外の骨，関節，関節軟骨）
 末梢性神経外胚葉腫瘍
 脊索腫
 原始神経外胚葉腫瘍
 神経節神経芽腫
 神経芽腫
 悪性末梢神経鞘性腫瘍
 悪性神経鞘腫
 悪性リンパ腫
 形質細胞腫

骨関節頭蓋骨顔面骨（下顎を除く）

肉腫
 紡錘形細胞肉腫
 巨細胞肉腫（骨 M-9250/3 を除く）
 類上皮肉腫
 線維肉腫
 線維粘液肉腫
 悪性線維性組織球腫
 脂肪肉腫
 高分化型脂肪肉腫
 平滑筋肉腫
 滑膜肉腫
 血管肉腫
 骨肉腫（骨，関節，関節軟骨）
 軟骨肉腫（骨，関節，関節軟骨）
 悪性骨巨細胞腫瘍（骨，関節，関節軟骨）
 ユーイング肉腫（骨，関節，関節軟骨）
 長管骨アダマンチノーマ（肢の骨，関節，関節軟骨）
 悪性歯原性腫瘍（肢以外の骨，関節，関節軟骨）
 末梢性神経外胚葉腫瘍
 脊索腫
 原始神経外胚葉腫瘍
 神経節神経芽腫
 神経芽腫
 悪性末梢神経鞘性腫瘍
 悪性神経鞘腫
 悪性リンパ腫

形質細胞腫

骨関節下顎骨

肉腫
 紡錘形細胞肉腫
 巨細胞肉腫（骨 M-9250/3 を除く）
 類上皮肉腫
 線維肉腫
 線維粘液肉腫
 悪性線維性組織球腫
 脂肪肉腫
 高分化型脂肪肉腫
 平滑筋肉腫
 滑膜肉腫
 血管肉腫
 骨肉腫（骨，関節，関節軟骨）
 軟骨肉腫（骨，関節，関節軟骨）
 悪性骨巨細胞腫瘍（骨，関節，関節軟骨）
 ユーイング肉腫（骨，関節，関節軟骨）
 長管骨アダマンチノーマ（肢の骨，関節，関節軟骨）
 悪性歯原性腫瘍（肢以外の骨，関節，関節軟骨）
 末梢性神経外胚葉腫瘍
 脊索腫
 原始神経外胚葉腫瘍
 神経節神経芽腫
 神経芽腫
 悪性末梢神経鞘性腫瘍
 悪性神経鞘腫
 悪性リンパ腫
 形質細胞腫

骨関節脊柱（仙骨及び尾骨を除く）

肉腫
 紡錘形細胞肉腫
 巨細胞肉腫（骨 M-9250/3 を除く）
 類上皮肉腫
 線維肉腫
 線維粘液肉腫
 悪性線維性組織球腫
 脂肪肉腫
 高分化型脂肪肉腫
 平滑筋肉腫

滑膜肉腫
 血管肉腫
 骨肉腫（骨，関節，関節軟骨）
 軟骨肉腫（骨，関節，関節軟骨）
 悪性骨巨細胞腫瘍（骨，関節，関節軟骨）
 ユーイング肉腫（骨，関節，関節軟骨）
 長管骨アダマンチノーマ（肢の骨，関節，関節軟骨）
 悪性歯原性腫瘍（肢以外の骨，関節，関節軟骨）
 末梢性神経外胚葉腫瘍
 脊索腫
 原始神経外胚葉腫瘍
 神経節神経芽腫
 神経芽腫
 悪性末梢神経鞘性腫瘍
 悪性神経鞘腫
 悪性リンパ腫
 形質細胞腫

骨関節肋骨，胸骨，鎖骨

肉腫
 紡錘形細胞肉腫
 巨細胞肉腫（骨 M-9250/3 を除く）
 類上皮肉腫
 線維肉腫
 線維粘液肉腫
 悪性線維性組織球腫
 脂肪肉腫
 高分化型脂肪肉腫
 平滑筋肉腫
 滑膜肉腫
 血管肉腫
 骨肉腫（骨，関節，関節軟骨）
 軟骨肉腫（骨，関節，関節軟骨）
 悪性骨巨細胞腫瘍（骨，関節，関節軟骨）
 ユーイング肉腫（骨，関節，関節軟骨）
 長管骨アダマンチノーマ（肢の骨，関節，関節軟骨）
 悪性歯原性腫瘍（肢以外の骨，関節，関節軟骨）
 末梢性神経外胚葉腫瘍
 脊索腫
 原始神経外胚葉腫瘍
 神経節神経芽腫
 神経芽腫

悪性末梢神経鞘性腫瘍
 悪性神経鞘腫
 悪性リンパ腫
 形質細胞腫

骨関節骨盤骨，仙骨，尾骨

肉腫
 紡錘形細胞肉腫
 巨細胞肉腫（骨 M-9250/3 を除く）
 類上皮肉腫
 線維肉腫
 線維粘液肉腫
 悪性線維性組織球腫
 脂肪肉腫
 高分化型脂肪肉腫
 平滑筋肉腫
 滑膜肉腫
 血管肉腫
 骨肉腫（骨，関節，関節軟骨）
 軟骨肉腫（骨，関節，関節軟骨）
 悪性骨巨細胞腫瘍（骨，関節，関節軟骨）
 ユーイング肉腫（骨，関節，関節軟骨）
 長管骨アダマンチノーマ（肢の骨，関節，関節軟骨）
 悪性歯原性腫瘍（肢以外の骨，関節，関節軟骨）
 末梢性神経外胚葉腫瘍
 脊索腫
 原始神経外胚葉腫瘍
 神経節神経芽腫
 神経芽腫
 悪性末梢神経鞘性腫瘍
 悪性神経鞘腫
 悪性リンパ腫
 形質細胞腫

末梢神経及び自律神経系頭部，顔面及び頸部（眼窩を除く）

肉腫
 紡錘形細胞肉腫
 巨細胞肉腫（骨 M-9250/3 を除く）
 類上皮肉腫
 線維肉腫
 線維粘液肉腫

悪性線維性組織球腫
 脂肪肉腫
 高分化型脂肪肉腫
 平滑筋肉腫
 滑膜肉腫
 血管肉腫
 骨肉腫（骨，関節，関節軟骨）
 軟骨肉腫（骨，関節，関節軟骨）
 悪性骨巨細胞腫瘍（骨，関節，関節軟骨）
 ユーイング肉腫（骨，関節，関節軟骨）
 長管骨アダマンチノーマ（肢の骨，関節，関節軟骨）
 悪性歯原性腫瘍（肢以外の骨，関節，関節軟骨）
 末梢性神経外胚葉腫瘍
 脊索腫
 原始神経外胚葉腫瘍
 神経節神経芽腫
 神経芽腫
 悪性末梢神経鞘性腫瘍
 悪性神経鞘腫
 悪性リンパ腫
 形質細胞腫

末梢神経及び自律神経系上肢及び肩

肉腫
 紡錘形細胞肉腫
 巨細胞肉腫（骨 M-9250/3 を除く）
 類上皮肉腫
 線維肉腫
 線維粘液肉腫
 悪性線維性組織球腫
 脂肪肉腫
 高分化型脂肪肉腫
 平滑筋肉腫
 滑膜肉腫
 血管肉腫
 骨肉腫（骨，関節，関節軟骨）
 軟骨肉腫（骨，関節，関節軟骨）
 悪性骨巨細胞腫瘍（骨，関節，関節軟骨）
 ユーイング肉腫（骨，関節，関節軟骨）
 長管骨アダマンチノーマ（肢の骨，関節，関節軟骨）
 悪性歯原性腫瘍（肢以外の骨，関節，関節軟骨）
 末梢性神経外胚葉腫瘍
 脊索腫

原始神経外胚葉腫瘍
 神経節神経芽腫
 神経芽腫
 悪性末梢神経鞘性腫瘍
 悪性神経鞘腫
 悪性リンパ腫
 形質細胞腫

末梢神経及び自律神経系下肢及び股関節部

肉腫
 紡錘形細胞肉腫
 巨細胞肉腫（骨 M-9250/3 を除く）
 類上皮肉腫
 線維肉腫
 線維粘液肉腫
 悪性線維性組織球腫
 脂肪肉腫
 高分化型脂肪肉腫
 平滑筋肉腫
 滑膜肉腫
 血管肉腫
 骨肉腫（骨，関節，関節軟骨）
 軟骨肉腫（骨，関節，関節軟骨）
 悪性骨巨細胞腫瘍（骨，関節，関節軟骨）
 ユーイング肉腫（骨，関節，関節軟骨）
 長管骨アダマンチノーマ（肢の骨，関節，関節軟骨）
 悪性歯原性腫瘍（肢以外の骨，関節，関節軟骨）
 末梢性神経外胚葉腫瘍
 脊索腫
 原始神経外胚葉腫瘍
 神経節神経芽腫
 神経芽腫
 悪性末梢神経鞘性腫瘍
 悪性神経鞘腫
 悪性リンパ腫
 形質細胞腫

末梢神経及び自律神経系胸部

肉腫
 紡錘形細胞肉腫
 巨細胞肉腫（骨 M-9250/3 を除く）
 類上皮肉腫

線維肉腫
 線維粘液肉腫
 悪性線維性組織球腫
 脂肪肉腫
 高分化型脂肪肉腫
 平滑筋肉腫
 滑膜肉腫
 血管肉腫
 骨肉腫（骨，関節，関節軟骨）
 軟骨肉腫（骨，関節，関節軟骨）
 悪性骨巨細胞腫瘍（骨，関節，関節軟骨）
 ユーイング肉腫（骨，関節，関節軟骨）
 長管骨アダマンチノーマ（肢の骨，関節，関節軟骨）
 悪性歯原性腫瘍（肢以外の骨，関節，関節軟骨）
 末梢性神経外胚葉腫瘍
 脊索腫
 原始神経外胚葉腫瘍
 神経節神経芽腫
 神経芽腫
 悪性末梢神経鞘性腫瘍
 悪性神経鞘腫
 悪性リンパ腫
 形質細胞腫

末梢神経及び自律神経系腹部

肉腫
 紡錘形細胞肉腫
 巨細胞肉腫（骨 M-9250/3 を除く）
 類上皮肉腫
 線維肉腫
 線維粘液肉腫
 悪性線維性組織球腫
 脂肪肉腫
 高分化型脂肪肉腫
 平滑筋肉腫
 滑膜肉腫
 血管肉腫
 骨肉腫（骨，関節，関節軟骨）
 軟骨肉腫（骨，関節，関節軟骨）
 悪性骨巨細胞腫瘍（骨，関節，関節軟骨）
 ユーイング肉腫（骨，関節，関節軟骨）
 長管骨アダマンチノーマ（肢の骨，関節，関節軟骨）
 悪性歯原性腫瘍（肢以外の骨，関節，関節軟骨）

末梢性神経外胚葉腫瘍
 脊索腫
 原始神経外胚葉腫瘍
 神経節神経芽腫
 神経芽腫
 悪性末梢神経鞘性腫瘍
 悪性神経鞘腫
 悪性リンパ腫
 形質細胞腫

末梢神経及び自律神経系骨盤

肉腫
 紡錘形細胞肉腫
 巨細胞肉腫（骨 M-9250/3 を除く）
 類上皮肉腫
 線維肉腫
 線維粘液肉腫
 悪性線維性組織球腫
 脂肪肉腫
 高分化型脂肪肉腫
 平滑筋肉腫
 滑膜肉腫
 血管肉腫
 骨肉腫（骨，関節，関節軟骨）
 軟骨肉腫（骨，関節，関節軟骨）
 悪性骨巨細胞腫瘍（骨，関節，関節軟骨）
 ユーイング肉腫（骨，関節，関節軟骨）
 長管骨アダマンチノーマ（肢の骨，関節，関節軟骨）
 悪性歯原性腫瘍（肢以外の骨，関節，関節軟骨）
 末梢性神経外胚葉腫瘍
 脊索腫
 原始神経外胚葉腫瘍
 神経節神経芽腫
 神経芽腫
 悪性末梢神経鞘性腫瘍
 悪性神経鞘腫
 悪性リンパ腫
 形質細胞腫

末梢神経及び自律神経系体幹

肉腫
 紡錘形細胞肉腫

巨細胞肉腫（骨 M-9250/3 を除く）
 類上皮肉腫
 線維肉腫
 線維粘液肉腫
 悪性線維性組織球腫
 脂肪肉腫
 高分化型脂肪肉腫
 平滑筋肉腫
 滑膜肉腫
 血管肉腫
 骨肉腫（骨，関節，関節軟骨）
 軟骨肉腫（骨，関節，関節軟骨）
 悪性骨巨細胞腫瘍（骨，関節，関節軟骨）
 ユーイング肉腫（骨，関節，関節軟骨）
 長管骨アダマンチノーマ（肢の骨，関節，関節軟骨）
 悪性歯原性腫瘍（肢以外の骨，関節，関節軟骨）
 末梢性神経外胚葉腫瘍
 脊索腫
 原始神経外胚葉腫瘍
 神経節神経芽腫
 神経芽腫
 悪性末梢神経鞘性腫瘍
 悪性神経鞘腫
 悪性リンパ腫
 形質細胞腫

軟部頭部，顔面及び頸部（眼窩及び鼻軟骨を除く）

肉腫
 紡錘形細胞肉腫
 巨細胞肉腫（骨 M-9250/3 を除く）
 類上皮肉腫
 線維肉腫
 線維粘液肉腫
 悪性線維性組織球腫
 脂肪肉腫
 高分化型脂肪肉腫
 平滑筋肉腫
 滑膜肉腫
 血管肉腫
 骨肉腫（骨，関節，関節軟骨）
 軟骨肉腫（骨，関節，関節軟骨）
 悪性骨巨細胞腫瘍（骨，関節，関節軟骨）
 ユーイング肉腫（骨，関節，関節軟骨）

長管骨アダマンチノーマ（肢の骨，関節，関節軟骨）
 悪性歯原性腫瘍（肢以外の骨，関節，関節軟骨）
 末梢性神経外胚葉腫瘍
 脊索腫
 原始神経外胚葉腫瘍
 神経節神経芽腫
 神経芽腫
 悪性末梢神経鞘性腫瘍
 悪性神経鞘腫
 悪性リンパ腫
 形質細胞腫

軟部上肢及び肩

肉腫
 紡錘形細胞肉腫
 巨細胞肉腫（骨 M-9250/3 を除く）
 類上皮肉腫
 線維肉腫
 線維粘液肉腫
 悪性線維性組織球腫
 脂肪肉腫
 高分化型脂肪肉腫
 平滑筋肉腫
 滑膜肉腫
 血管肉腫
 骨肉腫（骨，関節，関節軟骨）
 軟骨肉腫（骨，関節，関節軟骨）
 悪性骨巨細胞腫瘍（骨，関節，関節軟骨）
 ユーイング肉腫（骨，関節，関節軟骨）
 長管骨アダマンチノーマ（肢の骨，関節，関節軟骨）
 悪性歯原性腫瘍（肢以外の骨，関節，関節軟骨）
 末梢性神経外胚葉腫瘍
 脊索腫
 原始神経外胚葉腫瘍
 神経節神経芽腫
 神経芽腫
 悪性末梢神経鞘性腫瘍
 悪性神経鞘腫
 悪性リンパ腫
 形質細胞腫

軟部下肢及び股関節部

肉腫
 紡錘形細胞肉腫
 巨細胞肉腫（骨 M-9250/3 を除く）
 類上皮肉腫
 線維肉腫
 線維粘液肉腫
 悪性線維性組織球腫
 脂肪肉腫
 高分化型脂肪肉腫
 平滑筋肉腫
 滑膜肉腫
 血管肉腫
 骨肉腫（骨，関節，関節軟骨）
 軟骨肉腫（骨，関節，関節軟骨）
 悪性骨巨細胞腫瘍（骨，関節，関節軟骨）
 ユーイング肉腫（骨，関節，関節軟骨）
 長管骨アダマンチノーマ（肢の骨，関節，関節軟骨）
 悪性歯原性腫瘍（肢以外の骨，関節，関節軟骨）
 末梢性神経外胚葉腫瘍
 脊索腫
 原始神経外胚葉腫瘍
 神経節神経芽腫
 神経芽腫
 悪性末梢神経鞘性腫瘍
 悪性神経鞘腫
 悪性リンパ腫
 形質細胞腫

軟部胸郭（胸腺，心臓及び縦隔を除く）

肉腫
 紡錘形細胞肉腫
 巨細胞肉腫（骨 M-9250/3 を除く）
 類上皮肉腫
 線維肉腫
 線維粘液肉腫
 悪性線維性組織球腫
 脂肪肉腫
 高分化型脂肪肉腫
 平滑筋肉腫
 滑膜肉腫
 血管肉腫
 骨肉腫（骨，関節，関節軟骨）
 軟骨肉腫（骨，関節，関節軟骨）

悪性骨巨細胞腫瘍（骨，関節，関節軟骨）
 ユーイング肉腫（骨，関節，関節軟骨）
 長管骨アダマンチノーマ（肢の骨，関節，関節軟骨）
 悪性歯原性腫瘍（肢以外の骨，関節，関節軟骨）
 末梢性神経外胚葉腫瘍
 脊索腫
 原始神経外胚葉腫瘍
 神経節神経芽腫
 神経芽腫
 悪性末梢神経鞘性腫瘍
 悪性神経鞘腫
 悪性リンパ腫
 形質細胞腫

軟部腹部

肉腫
 紡錘形細胞肉腫
 巨細胞肉腫（骨 M-9250/3 を除く）
 類上皮肉腫
 線維肉腫
 線維粘液肉腫
 悪性線維性組織球腫
 脂肪肉腫
 高分化型脂肪肉腫
 平滑筋肉腫
 滑膜肉腫
 血管肉腫
 骨肉腫（骨，関節，関節軟骨）
 軟骨肉腫（骨，関節，関節軟骨）
 悪性骨巨細胞腫瘍（骨，関節，関節軟骨）
 ユーイング肉腫（骨，関節，関節軟骨）
 長管骨アダマンチノーマ（肢の骨，関節，関節軟骨）
 悪性歯原性腫瘍（肢以外の骨，関節，関節軟骨）
 末梢性神経外胚葉腫瘍
 脊索腫
 原始神経外胚葉腫瘍
 神経節神経芽腫
 神経芽腫
 悪性末梢神経鞘性腫瘍
 悪性神経鞘腫
 悪性リンパ腫
 形質細胞腫

軟部骨盤

肉腫

紡錘形細胞肉腫

巨細胞肉腫（骨 M-9250/3 を除く）

類上皮肉腫

線維肉腫

線維粘液肉腫

悪性線維性組織球腫

脂肪肉腫

高分化型脂肪肉腫

平滑筋肉腫

滑膜肉腫

血管肉腫

骨肉腫（骨，関節，関節軟骨）

軟骨肉腫（骨，関節，関節軟骨）

悪性骨巨細胞腫瘍（骨，関節，関節軟骨）

ユーイング肉腫（骨，関節，関節軟骨）

長管骨アダマンチノーマ（肢の骨，関節，関節軟骨）

悪性歯原性腫瘍（肢以外の骨，関節，関節軟骨）

末梢性神経外胚葉腫瘍

脊索腫

原始神経外胚葉腫瘍

神経節神経芽腫

神経芽腫

悪性末梢神経鞘性腫瘍

悪性神経鞘腫

悪性リンパ腫

形質細胞腫

軟部体

肉腫

紡錘形細胞肉腫

巨細胞肉腫（骨 M-9250/3 を除く）

類上皮肉腫

線維肉腫

線維粘液肉腫

悪性線維性組織球腫

脂肪肉腫

高分化型脂肪肉腫

平滑筋肉腫

滑膜肉腫

血管肉腫

骨肉腫（骨，関節，関節軟骨）

軟骨肉腫（骨，関節，関節軟骨）

悪性骨巨細胞腫瘍（骨，関節，関節軟骨）

ユーイング肉腫（骨，関節，関節軟骨）

長管骨アダマンチノーマ（肢の骨，関節，関節軟骨）

悪性歯原性腫瘍（肢以外の骨，関節，関節軟骨）

末梢性神経外胚葉腫瘍

脊索腫

原始神経外胚葉腫瘍

神経節神経芽腫

神経芽腫

悪性末梢神経鞘性腫瘍

悪性神経鞘腫

悪性リンパ腫

形質細胞腫

悪性リンパ腫頭部，顔面及び頸部のリンパ節

悪性リンパ腫

非ホジキン悪性リンパ腫

ホジキンリンパ腫

ホジキンリンパ腫，高リンパ球型

ホジキンリンパ腫，混合細胞型

ホジキンリンパ腫，結節硬化型

マントル細胞リンパ腫

悪性リンパ腫，大細胞性 B 細胞型，びまん性

パーキットリンパ腫

ろ胞性リンパ腫

ろ胞性リンパ腫，悪性度 2

ろ胞性リンパ腫，悪性度 1

ろ胞性リンパ腫，悪性度 3

辺縁層 B 細胞リンパ腫

成熟 T 細胞リンパ腫

血管性免疫芽球性 T 細胞リンパ腫

未分化大細胞リンパ腫，T 細胞及びヌル細胞型

成人 T 細胞性リンパ腫

胸腔内リンパ節

悪性リンパ腫

非ホジキン悪性リンパ腫

ホジキンリンパ腫
 ホジキンリンパ腫, 高リンパ球型
 ホジキンリンパ腫, 混合細胞型
 ホジキンリンパ腫, 結節硬化型
 マントル細胞リンパ腫
 悪性リンパ腫, 大細胞性 B 細胞型, びまん性
 バーキットリンパ腫
 ろ胞性リンパ腫
 ろ胞性リンパ腫, 悪性度 2
 ろ胞性リンパ腫, 悪性度 1
 ろ胞性リンパ腫, 悪性度 3
 辺縁層 B 細胞リンパ腫
 成熟 T 細胞リンパ腫
 血管性免疫芽球性 T 細胞リンパ腫
 未分化大細胞リンパ腫, T 細胞及びヌル細胞型
 成人 T 細胞性リンパ腫

腹腔内リンパ節

悪性リンパ腫
 非ホジキン悪性リンパ腫
 ホジキンリンパ腫
 ホジキンリンパ腫, 高リンパ球型
 ホジキンリンパ腫, 混合細胞型
 ホジキンリンパ腫, 結節硬化型
 マントル細胞リンパ腫
 悪性リンパ腫, 大細胞性 B 細胞型, びまん性
 バーキットリンパ腫
 ろ胞性リンパ腫
 ろ胞性リンパ腫, 悪性度 2
 ろ胞性リンパ腫, 悪性度 1
 ろ胞性リンパ腫, 悪性度 3
 辺縁層 B 細胞リンパ腫
 成熟 T 細胞リンパ腫
 血管性免疫芽球性 T 細胞リンパ腫
 未分化大細胞リンパ腫, T 細胞及びヌル細胞型
 成人 T 細胞性リンパ腫

腋窩又は腕のリンパ節

悪性リンパ腫
 非ホジキン悪性リンパ腫
 ホジキンリンパ腫
 ホジキンリンパ腫, 高リンパ球型

ホジキンリンパ腫, 混合細胞型
 ホジキンリンパ腫, 結節硬化型
 マントル細胞リンパ腫
 悪性リンパ腫, 大細胞性 B 細胞型, びまん性
 バーキットリンパ腫
 ろ胞性リンパ腫
 ろ胞性リンパ腫, 悪性度 2
 ろ胞性リンパ腫, 悪性度 1
 ろ胞性リンパ腫, 悪性度 3
 辺縁層 B 細胞リンパ腫
 成熟 T 細胞リンパ腫
 血管性免疫芽球性 T 細胞リンパ腫
 未分化大細胞リンパ腫, T 細胞及びヌル細胞型
 成人 T 細胞性リンパ腫

下肢又はそけい部のリンパ節

悪性リンパ腫
 非ホジキン悪性リンパ腫
 ホジキンリンパ腫
 ホジキンリンパ腫, 高リンパ球型
 ホジキンリンパ腫, 混合細胞型
 ホジキンリンパ腫, 結節硬化型
 マントル細胞リンパ腫
 悪性リンパ腫, 大細胞性 B 細胞型, びまん性
 バーキットリンパ腫
 ろ胞性リンパ腫
 ろ胞性リンパ腫, 悪性度 2
 ろ胞性リンパ腫, 悪性度 1
 ろ胞性リンパ腫, 悪性度 3
 辺縁層 B 細胞リンパ腫
 成熟 T 細胞リンパ腫
 血管性免疫芽球性 T 細胞リンパ腫
 未分化大細胞リンパ腫, T 細胞及びヌル細胞型
 成人 T 細胞性リンパ腫

骨盤リンパ節

悪性リンパ腫
 非ホジキン悪性リンパ腫
 ホジキンリンパ腫
 ホジキンリンパ腫, 高リンパ球型
 ホジキンリンパ腫, 混合細胞型
 ホジキンリンパ腫, 結節硬化型

マントル細胞リンパ腫
 悪性リンパ腫，大細胞性 B 細胞型，びまん性
 バーキットリンパ腫
 ろ胞性リンパ腫
 ろ胞性リンパ腫，悪性度 2
 ろ胞性リンパ腫，悪性度 1
 ろ胞性リンパ腫，悪性度 3
 辺縁層 B 細胞リンパ腫
 成熟 T 細胞リンパ腫
 血管性免疫芽球性 T 細胞リンパ腫
 未分化大細胞リンパ腫，T 細胞及びヌル細胞型
 成人 T 細胞性リンパ腫

多部位のリンパ節

悪性リンパ腫
 非ホジキン悪性リンパ腫
 ホジキンリンパ腫
 ホジキンリンパ腫，高リンパ球型
 ホジキンリンパ腫，混合細胞型
 ホジキンリンパ腫，結節硬化型
 マントル細胞リンパ腫
 悪性リンパ腫，大細胞性 B 細胞型，びまん性
 バーキットリンパ腫
 ろ胞性リンパ腫
 ろ胞性リンパ腫，悪性度 2
 ろ胞性リンパ腫，悪性度 1
 ろ胞性リンパ腫，悪性度 3
 辺縁層 B 細胞リンパ腫
 成熟 T 細胞リンパ腫
 血管性免疫芽球性 T 細胞リンパ腫
 未分化大細胞リンパ腫，T 細胞及びヌル細胞型
 成人 T 細胞性リンパ腫

白血病

血液（マクログロブリン血症）

多発性骨髄腫
 ワルデンストレームマグロブリン血症
 B 細胞慢性リンパ球性白血病／小リンパ球性リンパ腫
 成人 T 細胞性白血病／リンパ腫（HTLV-1 陽性），すべての変異体を含む

前駆細胞リンパ芽球性白血病
 前駆 B 細胞リンパ芽球性白血病
 急性骨髄性白血病（FAB 又は WHO 型の明示されないもの）
 慢性骨髄性白血病
 急性前骨髄球性白血病，t(15;17)(q22;q11-12)
 急性骨髄単球性白血病
 成熟を伴わない急性骨髄性白血病
 成熟を伴う急性骨髄性白血病
 慢性骨髄性白血病，BCR/ABL 陽性
 真性赤血球増加症
 本態性血小板血症
 不応性貧血
 芽球増加を伴う不応性貧血
 多系統形成異常を伴う不応性血球減少
 骨髄異形成症候群を伴う白血病
 骨髄異形成症候群
 白血病、骨髄、血液

白血病（マクログロブリン血症を除く）

多発性骨髄腫
 ワルデンストレームマグロブリン血症
 B 細胞慢性リンパ球性白血病／小リンパ球性リンパ腫
 成人 T 細胞性白血病／リンパ腫（HTLV-1 陽性），すべての変異体を含む
 前駆細胞リンパ芽球性白血病
 前駆 B 細胞リンパ芽球性白血病
 急性骨髄性白血病（FAB 又は WHO 型の明示されないもの）
 慢性骨髄性白血病
 急性前骨髄球性白血病，t(15;17)(q22;q11-12)
 急性骨髄単球性白血病
 成熟を伴わない急性骨髄性白血病
 成熟を伴う急性骨髄性白血病
 慢性骨髄性白血病，BCR/ABL 陽性
 真性赤血球増加症
 本態性血小板血症
 不応性貧血
 芽球増加を伴う不応性貧血
 多系統形成異常を伴う不応性血球減少
 骨髄異形成症候群を伴う白血病
 骨髄異形成症候群
 白血病、骨髄、血液

その他

胸腺

悪性腫瘍
 上皮内癌
 未分化癌
 小細胞癌
 上皮内扁平上皮癌
 扁平上皮癌
 類基底細胞癌
 腺癌
 腺様のう胞癌
 カルチノイド腫瘍
 異型カルチノイド腫瘍
 副腎皮質癌（副腎皮質）
 脂腺癌
 乳頭状漿液性のう胞腺癌
 漿液性表在性乳頭癌
 悪性胸腺腫（胸腺）
 胸腺癌（胸腺）
 悪性褐色細胞腫
 悪性黒色腫
 肉腫
 胃腸間質腫瘍
 胃腸間質肉腫
 悪性中皮腫
 セミノーマ
 胚腫
 卵黄のう腫瘍
 神経節神経芽腫
 神経芽腫
 網膜芽腫（網膜）
 悪性リンパ腫

心臓

悪性腫瘍
 上皮内癌
 未分化癌
 小細胞癌
 上皮内扁平上皮癌

扁平上皮癌
 類基底細胞癌
 腺癌
 腺様のう胞癌
 カルチノイド腫瘍
 異型カルチノイド腫瘍
 副腎皮質癌（副腎皮質）
 脂腺癌
 乳頭状漿液性のう胞腺癌
 漿液性表在性乳頭癌
 悪性胸腺腫（胸腺）
 胸腺癌（胸腺）
 悪性褐色細胞腫
 悪性黒色腫
 肉腫
 胃腸間質腫瘍
 胃腸間質肉腫
 悪性中皮腫
 セミノーマ
 胚腫
 卵黄のう腫瘍
 神経節神経芽腫
 神経芽腫
 網膜芽腫（網膜）
 悪性リンパ腫

前縦隔

悪性腫瘍
 上皮内癌
 未分化癌
 小細胞癌
 上皮内扁平上皮癌
 扁平上皮癌
 類基底細胞癌
 腺癌
 腺様のう胞癌
 カルチノイド腫瘍
 異型カルチノイド腫瘍
 副腎皮質癌（副腎皮質）
 脂腺癌
 乳頭状漿液性のう胞腺癌
 漿液性表在性乳頭癌
 悪性胸腺腫（胸腺）

胸腺癌（胸腺）
 悪性褐色細胞腫
 悪性黒色腫
 肉腫
 胃腸間質腫瘍
 胃腸間質肉腫
 悪性中皮腫
 セミノーマ
 胚腫
 卵黄のう腫瘍
 神経節神経芽腫
 神経芽腫
 網膜芽腫（網膜）
 悪性リンパ腫

後縦隔

悪性腫瘍
 上皮内癌
 未分化癌
 小細胞癌
 上皮内扁平上皮癌
 扁平上皮癌
 類基底細胞癌
 腺癌
 腺様のう胞癌
 カルチノイド腫瘍
 異型カルチノイド腫瘍
 副腎皮質癌（副腎皮質）
 脂腺癌
 乳頭状漿液性のう胞腺癌
 漿液性表在性乳頭癌
 悪性胸腺腫（胸腺）
 胸腺癌（胸腺）
 悪性褐色細胞腫
 悪性黒色腫
 肉腫
 胃腸間質腫瘍
 胃腸間質肉腫
 悪性中皮腫
 セミノーマ
 胚腫
 卵黄のう腫瘍
 神経節神経芽腫

神経芽腫
 網膜芽腫（網膜）
 悪性リンパ腫

縦隔

悪性腫瘍
 上皮内癌
 未分化癌
 小細胞癌
 上皮内扁平上皮癌
 扁平上皮癌
 類基底細胞癌
 腺癌
 腺様のう胞癌
 カルチノイド腫瘍
 異型カルチノイド腫瘍
 副腎皮質癌（副腎皮質）
 脂腺癌
 乳頭状漿液性のう胞腺癌
 漿液性表在性乳頭癌
 悪性胸腺腫（胸腺）
 胸腺癌（胸腺）
 悪性褐色細胞腫
 悪性黒色腫
 肉腫
 胃腸間質腫瘍
 胃腸間質肉腫
 悪性中皮腫
 セミノーマ
 胚腫
 卵黄のう腫瘍
 神経節神経芽腫
 神経芽腫
 網膜芽腫（網膜）
 悪性リンパ腫

胸膜

悪性腫瘍
 上皮内癌
 未分化癌
 小細胞癌
 上皮内扁平上皮癌

扁平上皮癌
 類基底細胞癌
 腺癌
 腺様のう胞癌
 カルチノイド腫瘍
 異型カルチノイド腫瘍
 副腎皮質癌（副腎皮質）
 脂腺癌
 乳頭状漿液性のう胞腺癌
 漿液性表在性乳頭癌
 悪性胸腺腫（胸腺）
 胸腺癌（胸腺）
 悪性褐色細胞腫
 悪性黒色腫
 肉腫
 胃腸間質腫瘍
 胃腸間質肉腫
 悪性中皮腫
 セミノーマ
 胚腫
 卵黄のう腫瘍
 神経節神経芽腫
 神経芽腫
 網膜芽腫（網膜）
 悪性リンパ腫

脾

悪性腫瘍
 上皮内癌
 未分化癌
 小細胞癌
 上皮内扁平上皮癌
 扁平上皮癌
 類基底細胞癌
 腺癌
 腺様のう胞癌
 カルチノイド腫瘍
 異型カルチノイド腫瘍
 副腎皮質癌（副腎皮質）
 脂腺癌
 乳頭状漿液性のう胞腺癌
 漿液性表在性乳頭癌
 悪性胸腺腫（胸腺）
 胸腺癌（胸腺）
 悪性褐色細胞腫
 悪性黒色腫
 肉腫
 胃腸間質腫瘍
 胃腸間質肉腫
 悪性中皮腫
 セミノーマ
 胚腫
 卵黄のう腫瘍
 神経節神経芽腫

胸腺癌（胸腺）
 悪性褐色細胞腫
 悪性黒色腫
 肉腫
 胃腸間質腫瘍
 胃腸間質肉腫
 悪性中皮腫
 セミノーマ
 胚腫
 卵黄のう腫瘍
 神経節神経芽腫
 神経芽腫
 網膜芽腫（網膜）
 悪性リンパ腫

後腹膜

悪性腫瘍
 上皮内癌
 未分化癌
 小細胞癌
 上皮内扁平上皮癌
 扁平上皮癌
 類基底細胞癌
 腺癌
 腺様のう胞癌
 カルチノイド腫瘍
 異型カルチノイド腫瘍
 副腎皮質癌（副腎皮質）
 脂腺癌
 乳頭状漿液性のう胞腺癌
 漿液性表在性乳頭癌
 悪性胸腺腫（胸腺）
 胸腺癌（胸腺）
 悪性褐色細胞腫
 悪性黒色腫
 肉腫
 胃腸間質腫瘍
 胃腸間質肉腫
 悪性中皮腫
 セミノーマ
 胚腫
 卵黄のう腫瘍
 神経節神経芽腫

神経芽腫
網膜芽腫（網膜）
悪性リンパ腫

腹膜

悪性腫瘍
上皮内癌
未分化癌
小細胞癌
上皮内扁平上皮癌
扁平上皮癌
類基底細胞癌
腺癌
腺様のう胞癌
カルチノイド腫瘍
異型カルチノイド腫瘍
副腎皮質癌（副腎皮質）
脂腺癌
乳頭状漿液性のう胞腺癌
漿液性表在性乳頭癌
悪性胸腺腫（胸腺）
胸腺癌（胸腺）
悪性褐色細胞腫
悪性黒色腫
肉腫
胃腸間質腫瘍
胃腸間質肉腫
悪性中皮腫
セミノーマ
胚腫
卵黄のう腫瘍
神経節神経芽腫
神経芽腫
網膜芽腫（網膜）
悪性リンパ腫

後腹膜及び腹膜の境界部病巣

悪性腫瘍
上皮内癌
未分化癌
小細胞癌
上皮内扁平上皮癌

扁平上皮癌
類基底細胞癌
腺癌
腺様のう胞癌
カルチノイド腫瘍
異型カルチノイド腫瘍
副腎皮質癌（副腎皮質）
脂腺癌
乳頭状漿液性のう胞腺癌
漿液性表在性乳頭癌
悪性胸腺腫（胸腺）
胸腺癌（胸腺）
悪性褐色細胞腫
悪性黒色腫
肉腫
胃腸間質腫瘍
胃腸間質肉腫
悪性中皮腫
セミノーマ
胚腫
卵黄のう腫瘍
神経節神経芽腫
神経芽腫
網膜芽腫（網膜）
悪性リンパ腫

網膜

悪性腫瘍
上皮内癌
未分化癌
小細胞癌
上皮内扁平上皮癌
扁平上皮癌
類基底細胞癌
腺癌
腺様のう胞癌
カルチノイド腫瘍
異型カルチノイド腫瘍
副腎皮質癌（副腎皮質）
脂腺癌
乳頭状漿液性のう胞腺癌
漿液性表在性乳頭癌
悪性胸腺腫（胸腺）

胸腺癌（胸腺）
 悪性褐色細胞腫
 悪性黒色腫
 肉腫
 胃腸間質腫瘍
 胃腸間質肉腫
 悪性中皮腫
 セミノーマ
 胚腫
 卵黄のう腫瘍
 神経節神経芽腫
 神経芽腫
 網膜芽腫（網膜）
 悪性リンパ腫

眼

悪性腫瘍
 上皮内癌
 未分化癌
 小細胞癌
 上皮内扁平上皮癌
 扁平上皮癌
 類基底細胞癌
 腺癌
 腺様のう胞癌
 カルチノイド腫瘍
 異型カルチノイド腫瘍
 副腎皮質癌（副腎皮質）
 脂腺癌
 乳頭状漿液性のう胞腺癌
 漿液性表在性乳頭癌
 悪性胸腺腫（胸腺）
 胸腺癌（胸腺）
 悪性褐色細胞腫
 悪性黒色腫
 肉腫
 胃腸間質腫瘍
 胃腸間質肉腫
 悪性中皮腫
 セミノーマ
 胚腫
 卵黄のう腫瘍
 神経節神経芽腫

神経芽腫
 網膜芽腫（網膜）
 悪性リンパ腫

副腎皮質

悪性腫瘍
 上皮内癌
 未分化癌
 小細胞癌
 上皮内扁平上皮癌
 扁平上皮癌
 類基底細胞癌
 腺癌
 腺様のう胞癌
 カルチノイド腫瘍
 異型カルチノイド腫瘍
 副腎皮質癌（副腎皮質）
 脂腺癌
 乳頭状漿液性のう胞腺癌
 漿液性表在性乳頭癌
 悪性胸腺腫（胸腺）
 胸腺癌（胸腺）
 悪性褐色細胞腫
 悪性黒色腫
 肉腫
 胃腸間質腫瘍
 胃腸間質肉腫
 悪性中皮腫
 セミノーマ
 胚腫
 卵黄のう腫瘍
 神経節神経芽腫
 神経芽腫
 網膜芽腫（網膜）
 悪性リンパ腫

副腎髄質

悪性腫瘍
 上皮内癌
 未分化癌
 小細胞癌
 上皮内扁平上皮癌

扁平上皮癌
 類基底細胞癌
 腺癌
 腺様のう胞癌
 カルチノイド腫瘍
 異型カルチノイド腫瘍
 副腎皮質癌（副腎皮質）
 脂腺癌
 乳頭状漿液性のう胞腺癌
 漿液性表在性乳頭癌
 悪性胸腺腫（胸腺）
 胸腺癌（胸腺）
 悪性褐色細胞腫
 悪性黒色腫
 肉腫
 胃腸間質腫瘍
 胃腸間質肉腫
 悪性中皮腫
 セミノーマ
 胚腫
 卵黄のう腫瘍
 神経節神経芽腫
 神経芽腫
 網膜芽腫（網膜）
 悪性リンパ腫

副腎

悪性腫瘍
 上皮内癌
 未分化癌
 小細胞癌
 上皮内扁平上皮癌
 扁平上皮癌
 類基底細胞癌
 腺癌
 腺様のう胞癌
 カルチノイド腫瘍
 異型カルチノイド腫瘍
 副腎皮質癌（副腎皮質）
 脂腺癌
 乳頭状漿液性のう胞腺癌
 漿液性表在性乳頭癌
 悪性胸腺腫（胸腺）
 胸腺癌（胸腺）
 悪性褐色細胞腫
 悪性黒色腫
 肉腫
 胃腸間質腫瘍
 胃腸間質肉腫
 悪性中皮腫
 セミノーマ
 胚腫
 卵黄のう腫瘍
 神経節神経芽腫

胸腺癌（胸腺）
 悪性褐色細胞腫
 悪性黒色腫
 肉腫
 胃腸間質腫瘍
 胃腸間質肉腫
 悪性中皮腫
 セミノーマ
 胚腫
 卵黄のう腫瘍
 神経節神経芽腫
 神経芽腫
 網膜芽腫（網膜）
 悪性リンパ腫

上皮小体

悪性腫瘍
 上皮内癌
 未分化癌
 小細胞癌
 上皮内扁平上皮癌
 扁平上皮癌
 類基底細胞癌
 腺癌
 腺様のう胞癌
 カルチノイド腫瘍
 異型カルチノイド腫瘍
 副腎皮質癌（副腎皮質）
 脂腺癌
 乳頭状漿液性のう胞腺癌
 漿液性表在性乳頭癌
 悪性胸腺腫（胸腺）
 胸腺癌（胸腺）
 悪性褐色細胞腫
 悪性黒色腫
 肉腫
 胃腸間質腫瘍
 胃腸間質肉腫
 悪性中皮腫
 セミノーマ
 胚腫
 卵黄のう腫瘍
 神経節神経芽腫

神経芽腫
網膜芽腫（網膜）
悪性リンパ腫

内分泌腺

悪性腫瘍
上皮内癌
未分化癌
小細胞癌
上皮内扁平上皮癌
扁平上皮癌
類基底細胞癌
腺癌
腺様のう胞癌
カルチノイド腫瘍
異型カルチノイド腫瘍
副腎皮質癌（副腎皮質）
脂腺癌
乳頭状漿液性のう胞腺癌
漿液性表在性乳頭癌
悪性胸腺腫（胸腺）
胸腺癌（胸腺）
悪性褐色細胞腫
悪性黒色腫
肉腫
胃腸間質腫瘍
胃腸間質肉腫
悪性中皮腫
セミノーマ
胚腫
卵黄のう腫瘍
神経節神経芽腫
神経芽腫
網膜芽腫（網膜）
悪性リンパ腫

頭部，顔面又は頸部

悪性腫瘍
上皮内癌
未分化癌
小細胞癌
上皮内扁平上皮癌

扁平上皮癌
類基底細胞癌
腺癌
腺様のう胞癌
カルチノイド腫瘍
異型カルチノイド腫瘍
副腎皮質癌（副腎皮質）
脂腺癌
乳頭状漿液性のう胞腺癌
漿液性表在性乳頭癌
悪性胸腺腫（胸腺）
胸腺癌（胸腺）
悪性褐色細胞腫
悪性黒色腫
肉腫
胃腸間質腫瘍
胃腸間質肉腫
悪性中皮腫
セミノーマ
胚腫
卵黄のう腫瘍
神経節神経芽腫
神経芽腫
網膜芽腫（網膜）
悪性リンパ腫

腹部

悪性腫瘍
上皮内癌
未分化癌
小細胞癌
上皮内扁平上皮癌
扁平上皮癌
類基底細胞癌
腺癌
腺様のう胞癌
カルチノイド腫瘍
異型カルチノイド腫瘍
副腎皮質癌（副腎皮質）
脂腺癌
乳頭状漿液性のう胞腺癌
漿液性表在性乳頭癌
悪性胸腺腫（胸腺）

胸腺癌（胸腺）
 悪性褐色細胞腫
 悪性黒色腫
 肉腫
 胃腸間質腫瘍
 胃腸間質肉腫
 悪性中皮腫
 セミノーマ
 胚腫
 卵黄のう腫瘍
 神経節神経芽腫
 神経芽腫
 網膜芽腫（網膜）
 悪性リンパ腫

骨盤

悪性腫瘍
 上皮内癌
 未分化癌
 小細胞癌
 上皮内扁平上皮癌
 扁平上皮癌
 類基底細胞癌
 腺癌
 腺様のう胞癌
 カルチノイド腫瘍
 異型カルチノイド腫瘍
 副腎皮質癌（副腎皮質）
 脂腺癌
 乳頭状漿液性のう胞腺癌
 漿液性表在性乳頭癌
 悪性胸腺腫（胸腺）
 胸腺癌（胸腺）
 悪性褐色細胞腫
 悪性黒色腫
 肉腫
 胃腸間質腫瘍
 胃腸間質肉腫
 悪性中皮腫
 セミノーマ
 胚腫
 卵黄のう腫瘍
 神経節神経芽腫

神経芽腫
 網膜芽腫（網膜）
 悪性リンパ腫

原発部位不明

悪性腫瘍
 上皮内癌
 未分化癌
 小細胞癌
 上皮内扁平上皮癌
 扁平上皮癌
 類基底細胞癌
 腺癌
 腺様のう胞癌
 カルチノイド腫瘍
 異型カルチノイド腫瘍
 副腎皮質癌（副腎皮質）
 脂腺癌
 乳頭状漿液性のう胞腺癌
 漿液性表在性乳頭癌
 悪性胸腺腫（胸腺）
 胸腺癌（胸腺）
 悪性褐色細胞腫
 悪性黒色腫
 肉腫
 胃腸間質腫瘍
 胃腸間質肉腫
 悪性中皮腫
 セミノーマ
 胚腫
 卵黄のう腫瘍
 神経節神経芽腫
 神経芽腫
 網膜芽腫（網膜）
 悪性リンパ腫