



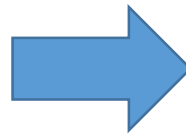
画像診断支援 中央画像診断報告

国立成育医療研究センター 放射線診療部
JCCG画像診断委員会 委員長
宮 寄 治

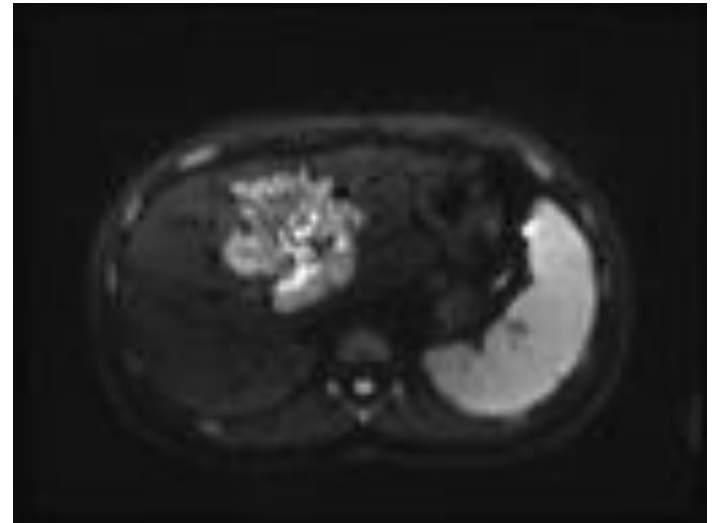
小児固形がんの治療

臨床研究の 登録

神経芽腫、肝芽腫
横紋筋肉腫、Wilms腫瘍
ユーイング肉腫、脳腫瘍
胚細胞腫瘍



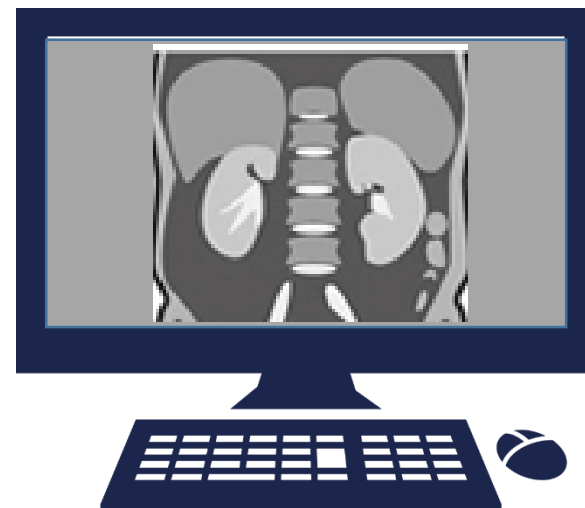
- 画像診断
- 重要なFactor



小児腫瘍科医、小児外科医のニーズ

肝芽腫

放射線科医の読影による
中央判定(staging)が必須

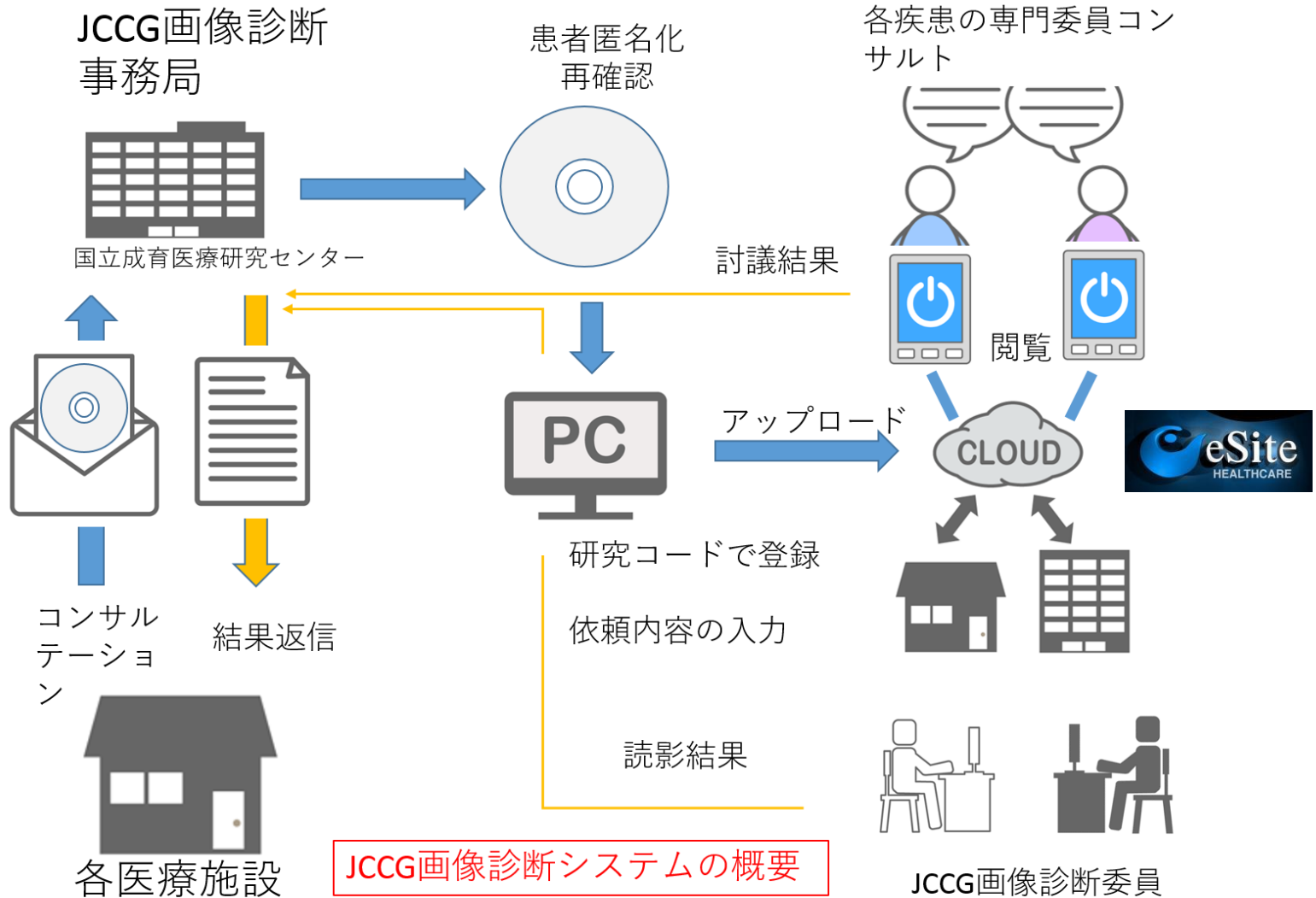


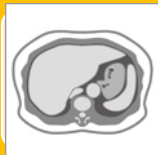上衣腫

第3者による摘出度判定が必要

治療方針決定の討論に患者の過去画像と
放射線専門医の意見が欲しい

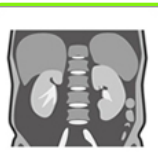JCCG : 画像診断のニーズに応えるには





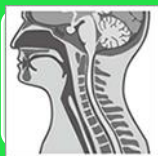肝芽腫

治療前後のstaging：全例*



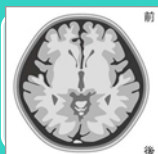神経芽腫

consultation：必要例



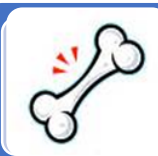横紋筋肉腫

consultation：必要例



脳腫瘍

腫瘍摘出度判定：全例*

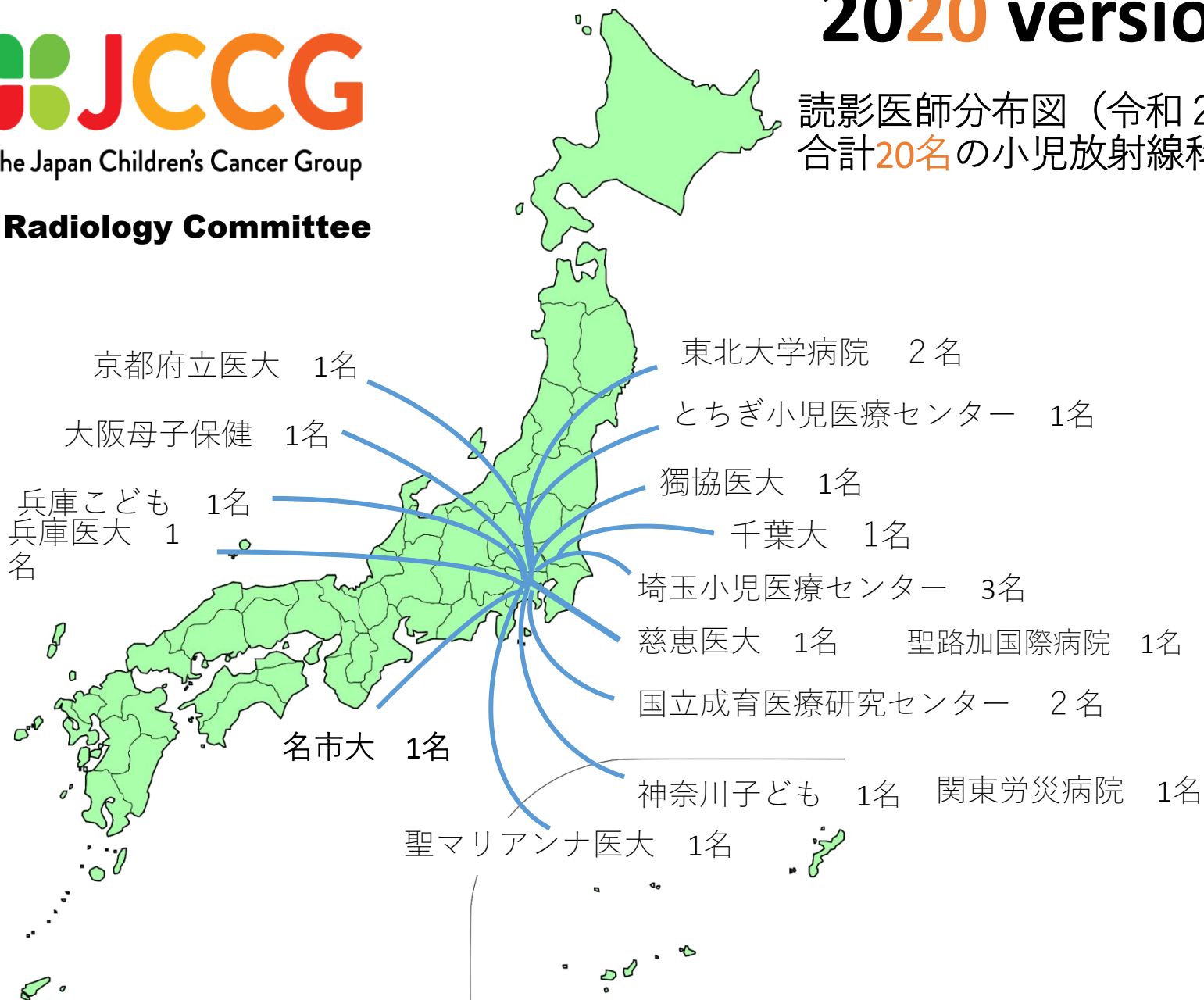

ユーイング肉腫

consultation：必要例

*48時間以内の読影結果が求められる

読影医師分布図 (令和2年度)
合計**20名**の小児放射線科医



画像診断委員会 アップロード業務実績報告

累計234症例 434件 / 2016年4月～2020年1月15日

内訳

肝腫瘍 : 85症例 240件

神経芽腫 : 67症例 85件

脳腫瘍（上衣腫） : 33症例 33件（JCCG中央診断症例：24例）

横紋筋肉腫 : 32症例 52件（非正規3件、研究資料用1件含む）

ユーイング肉腫 : 11症例 16件（JCCG中央診断症例：10例）

腎腫瘍 : 3症例 5件（JCCG中央診断症例：2例）

胚細胞腫瘍 : 3症例 3件（研究資料用1件含む）

累計234症例 434件(2016年4月～2020年1月15日)

積算グラフ

